

Aus der Klinik für Mund-, Kiefer- und Plastische Gesichtschirurgie
der Heinrich-Heine-Universität Düsseldorf

Direktor: Univ.-Prof. Dr. med. Dr. med. dent. Norbert R. Kübler

**Detektion von okkulten Mikrometastasen und disseminierten
Tumorzellen in Lymphknoten von Patienten mit HNSCC**

Dissertation

zur Erlangung des Grades eines Doktors der Medizin
der Medizinischen Fakultät der Heinrich-Heine-Universität Düsseldorf

vorgelegt von
Anna Karen Freund

2020

Als Inauguraldissertation gedruckt mit der Genehmigung der
Medizinischen Fakultät der Heinrich-Heine-Universität Düsseldorf

gez.:

Dekan: Univ.-Prof. Dr. med. Nikolaj Klöcker

Erstgutachter: Univ.-Prof. Dr. med. Dr. med. dent. Norbert R. Kübler

Zweitgutachterin: Priv.-Doz. Dr. med. Julia Reifenberger

Publikationen

Teile dieser Arbeit wurden veröffentlicht:

Christoph Sproll, Anna Karen Freund, Andrea Hassel, Marianne Hölbling, Verena Aust, Sebastian H. Storb, Jörg Handschel, Carina Teichmann, Rita Depprich, Bianca Behrens, Rui Pedro Lousa Neves, Norbert R. Kübler, Peter Kaiser, Stephan E. Baldus, Csaba Toth, Wolfgang Kaisers and Nikolas H. Stoecklein (2017), Immunohistochemical Detection of Lymph Node-DTCs in Patients with Node-Negative HNSCC. *International Journal of Cancer* 140, no. 9, S. 2112–24.

Zusammenfassung

Die Metastasierung der Kopf-Hals-Karzinome findet primär lymphogen statt und der Lymphknotenstatus ist der wichtigste prognostische Marker. So umfasst die Therapie bei klinisch nodal-negativen Patienten neben der Tumorexzision eine standardisierte *Neck Dissection*. Jedoch entgehen (Mikro-) Metastasen und disseminierte Tumorzellen oftmals der histopathologischen Routinediagnostik. Das Ziel dieser Arbeit war es, okkulte Mikrometastasen und disseminierte Tumorzellen immunhistologisch zu detektieren und zu untersuchen, ob deren Nachweis mit klinischen und pathologischen Parametern korreliert und eine prognostische Relevanz hat.

58 Patienten wurden in die Studie eingeschlossen, davon 54 Patienten mit einem Kopf-Hals-Karzinom im Stadium pN0. Es wurden insgesamt 1137 exakt kartierte Lymphknoten, entnommen. Von den formalinfixierten, in Paraffin eingebetteten Lymphknoten, sowie von einer Probe des Primärtumors, wurden insgesamt 4190 Schnitte angefertigt, entparaffiniert und einer Antigenwiederherstellung mittels Erhitzung in einem Wasserbad in EDTA-Puffer unterzogen. Dann erfolgte eine Avidin-Biotin-Komplex-Färbung mit je einem der drei ausgewählten Antikörper: Panzytokeratin-Antikörper gegen AE1/AE3, Antikörper gegen CK 5/14 und CD44v6-Antikörper. Abschließend wurden die Schnitte manuell unter dem Mikroskop ausgewertet.

Bei drei Patienten ließ sich eine Mikrometastase detektieren, bei einem Patienten eine Mikrometastase und zusätzlich disseminierte Tumorzellen. Bei weiteren 10 Patienten fanden sich nur disseminierte Tumorzellen. Insgesamt waren 24% der Patienten positiv für Mikrometastasen und/oder disseminierte Tumorzellen. Von den 14 Patienten mit detektierten Mikrometastasen oder disseminierten Tumorzellen entwickelten 43% ein Lokalrezidiv im Verlauf der klinischen Beobachtung, Lymphknotenmetastasen oder Fernmetastasen traten nicht auf. Die Daten zeigen, dass die Anzahl von nodal-positiven HNSCC-Patienten unterschätzt wird. Die Mikrometastasen und disseminierte Tumorzellen fanden sich bevorzugt ipsilateral, seltener kontralateral, in den Leven I-III, entsprechend der topographischen Verteilung von manifesten Lymphknotenmetastasen. Jedoch konnten auch sogenannte *Skip-lesions* nachgewiesen werden. Ferner konnte gezeigt werden, dass Patienten mit Mikrometastasen und disseminierten Tumorzellen eine schlechtere Prognose im Vergleich zu Patienten haben, bei denen dieser Nachweis nicht gelingt. Dies ist bei vorliegender Patientenzahl allerdings ein nicht signifikanter Unterschied.

Abstract

Head and neck squamous cell carcinoma is the 7th most common cancer worldwide. Since metastatic spread is mostly lymphogenic the lymph node status is the most important prognostic factor. As a result, a standardized Neck Dissection in addition to tumor excision is recommended even for lymph node negative patients. Unfortunately, (micro-) metastases and disseminated tumor cells are often missed by routine examination. The aim of this thesis was to detect micrometastases and disseminated tumor cells in lymph node negative patients using immunohistochemical methods and to analyze their prognostic relevance.

In this study 58 patients were included, 54 of them with a pN0 head and neck squamous-cell carcinoma. A different number of lymphatic nodes were removed from each patient. Serial sectioning was performed with the formalin-fixed, paraffin-embedded lymph nodes and if possible with a sample of the primary cancer. Dewaxing and antigen retrieval was performed using an EDTA-buffer in a heated water bath. Afterwards slices were stained using an avidin-biotin-complex-staining and one of three antibody-solutions: AE1/AE3, CK 5/14, or CD44v6. Finally, all 4190 slices containing lymphatic node tissue were microscopically examined.

In three patients micrometastases were detected, in one patient a micrometastase and disseminated tumor cells. Disseminated tumor cells were found in 10 patients. Overall, 24% (14 patients) were positive for micrometastases and disseminated tumor cells. All positive lymph nodes were located in level I-III on the ipsi- or contralateral side. 43% of the patients with positive detections had a cancer recurrence in time of the follow up. No lymph node or other metastases could be found. Furthermore, skip-lesions were found in 43% of examined patients.

This study revealed, that the range of nodal-positive patients with head and neck squamous cell carcinoma is still underestimated. Corresponding to the topographic distribution of manifest lymph node metastases, initial lymphogenic spread took place in the upper levels (I-III) mostly ipsilateral. However, skip-lesions could also be detected. Moreover, patients with detected micrometastases and disseminated tumor cells showed a worse prognosis, but the difference was non-significant regarding the number of patients included in this study.

Abkürzungsverzeichnis

%	Prozent
%ig	prozentig
µm	Mikrometer
AB-Serum	antikörperfreies, humanes Serum der Blutgruppe AB
AE1/AE3	Panzytokeratin Antikörpergemisch
Aqua dest.	Aqua destillata
C	Celsius
CD44v6	CD 44 Variant 6
CIS	Carzinoma in situ
CK	<i>Cytokeratin</i> , Zytokeratin
cm	Zentimeter
cN	klinischer Lymphknotenstatus
CT	Computertomographie
cTNM	(<i>clinical</i>) klinisch festgelegtes TNM-Stadium
CUP	<i>cancer of unkown primary</i> , Krebs bei unbekanntem Primärtumor
DNA	<i>deoxyribonucleic acid</i> , Desoxyribonukleinsäure
DTC	<i>Disseminated tumor cells</i> , disseminierte Tumorzellen
EDTA	Ethylendiamintetraessigsäure bzw. Ethylendiamintetraacetat
EGFR	Epidermal Growth Factor Receptor, epidermaler Wachstumsfaktor-Rezeptor
ERND	Erweiterte, Extendierte radikale <i>Neck Dissection</i>
G	Differenzierungsgrad
g	Gramm
H&E	Hämatoxylin-Eosin
HNSCC	<i>Head and Neck squamous cell carcinoma</i> , Plattenepithelkarzinom des Kopf- Hals-Bereiches
HPV	Humanes Papilloma Virus
IgG	Immunglobulin G
LK	Lymphknoten
M	Molar
M.	<i>Musculus</i> , Muskel
ml	Milliliter
mM	Milimolar

mm	Millimeter
MRND	Modifizierte radikale <i>Neck Dissection</i>
MRT	Magnetresonanztomographie
N	<i>Nodes</i> , Lymphknotenstatus
ND	<i>Neck Dissection</i> , zervikale Lymphadenektomie
nm	Nanometer
PBS	<i>phospate buffered saline</i> , Phosphatgepufferte Salzlösung
pN	pathologisch gesicherter Lymphknotenstatus
pNmi	pathologisch gesicherte Mikrometastasen
pN0	pathologisch gesicherte Tumorfremie Lymphknoten
pT	pathologisch gesichertes Tumorstadium
pTNM	pathologisch festgelegtes TNM-Stadium
R	Residualtumor
Ref.	Referenznummer
RND	Radikale <i>Neck Dissection</i>
rpT	pathologisch gesichertes Tumorstadium des Rezidivs
SND	Selektive <i>Neck Dissection</i>
SD	Standardabweichung
T	Tumorausdehnung, -größe
TNM	Klassifikationssystem nach Tumorgröße (T), Lymphknotenstatus (N, <i>Nodes</i>) und Fernmetastasen (M)
Tris	Tris-(hydroxymethyl)-aminomethan
UICC	<i>Union internationale contre le cancer</i> , Internationale Vereinigung gegen den Krebs
vgl.	vergleiche
Nr.	Nummer
bzw.	beziehungsweise
µg	Mikrogramm
mRNA	<i>messenger RNA</i>
PCR	<i>Polymerase Chain Reaktion</i> , Polymerase-Kettenreaktion

Inhaltsverzeichnis

1. Einleitung	1
1.1 Karzinome des Kopf- und Halsbereiches	1
1.1.1 Epidemiologie	1
1.1.2 Risikofaktoren.....	2
1.1.3 Tumorklassifikationen	2
1.1.4 Prognose.....	4
1.2 Symptome und Diagnostik.....	5
1.2.1 Symptome	5
1.2.2 Diagnostik	6
1.3 Therapie	7
1.3.1 Neck Dissection	8
1.3.2 Lymphabfluss und Lymphknotenstationen im Kopf-Hals-Bereich.....	9
1.3.3 Formen der Neck Dissection.....	12
1.3.4 Therapie unterschiedlicher N-Stadien.....	14
1.4 Metastasierung	15
1.4.1 Unterschiedliche Modelle der Metastasierung.....	17
1.5 Detektion von okkulten Mikrometastasen und disseminierten Tumorzellen	20
1.5.1 Zytokeratine	20
1.5.2 Zytokeratin 5 und 14.....	21
1.5.3 CD44v6.....	22
1.6 Ziele der Arbeit	22
2. Material und Methoden	25
2.1 Patienten.....	25
2.2 Entnahme der Lymphknoten und Aufbereitung	26
2.3 Anfertigung der Paraffinschnitte.....	28
2.4 Reagenzien und Geräte	28
2.4.1 Chemikalien und Antikörper	28
2.4.2 Geräteliste und Verbrauchsmaterialien.....	30
2.5 Ausarbeitung des optimalen Puffers zur Antigenwiederherstellung für die Primärantikörper CD44v6 und Cytokeratin 5 und 14.....	31
2.5.1 Auswahl und Herstellung der Pufferlösungen	32
2.5.2 Antigenwiederherstellung	33
2.5.3 Immunfluoreszenzfärbung	35

2.6 Ausarbeitung des optimalen Puffers für den Primärantikörper AE1/AE3 und Auswahl des Puffers für die Färbung der Patientenproben	36
2.7 Auswertung der unterschiedlichen Antigenwiederherstellungsmethoden.....	37
2.8 Auswahl der Färbung für die Patientenproben, Erprobung der Färbung mit den Primärantikörpern CD44v6, Zytokeratin 5 und Zytokeratin 14	38
2.8.1 Grundlagen der Avidin-Biotin-Färbung	38
2.8.2 Testfärbung für die Primärantikörper CD44v6 und Zytokeratin 5 und Zytokeratin 14	39
2.9 Durchführung der Avidin-Biotin-Komplex-Färbung mit den Patientenproben	40
2.10 Statistische Auswertung, die Kaplan-Meier Methode	42
2.11 Software	42
2.12 Ethikvotum.....	43
3. Ergebnisse.....	44
3.1 Identifizierung der optimalen Antigenmaskierung	44
3.1.1 Identifizierung der optimalen Antigenwiederherstellungsmethoden für die Antikörpersysteme CD44v6 und Zytokeratin 5 und 14.....	44
3.1.2 Identifizierung der optimalen Antigenwiederherstellungsmethoden für das Antikörpersystem AE1/AE3	46
3.2 Erprobung der Avidin-Biotin-Komplex-Färbung mit den Primärantikörpern CD44v6 und Zytokeratin 5 und 14.....	47
3.3 Detektion von Mikrometastasen und disseminierten Tumorzellen in Lymphknoten von pN0-Patienten mit HNSCC.....	49
3.3.1 Positivkontrollen.....	53
3.3.2 Negativkontrollen	55
3.3.3 Detektierte Mikrometastasen und disseminierte Tumorzellen	55
3.3.4 Lokalisation der detektierten Mikrometastasen und disseminierten Tumorzellen .	59
3.4 <i>Follow-up</i>	61
3.4.1 <i>Follow-up</i> des Patientenkollektivs mit disseminierten Tumorzellen und Mikrometastasen.....	61
3.4.1 <i>Follow-up</i> des gesamten Patientenkollektivs.....	63
4. Diskussion	67
4.1 Diskussion der Ergebnisse	67
4.1.1 Patientenauswahl	67
4.1.2 Methoden der Antigenwiederherstellung und Färbemethode.....	68
4.1.3 Okkulte Mikrometastasen und disseminierte Tumorzellen – Detektion und Prognose.....	70

4.1.4 Tumorlokalisation, Tumorstadium und Lymphknotenlevel – Modell der parallelen Tumorprogression	76
4.2 Schlussfolgerungen und Ausblick	79
5. Abbildungsverzeichnis	82
6. Tabellenverzeichnis	83
Literaturverzeichnis	84

1. Einleitung

1.1 Karzinome des Kopf- und Halsbereiches

Unter dem Oberbegriff Kopf-Hals-Karzinome werden eine Vielzahl von Tumoren unterschiedlicher Lokalisationen, unter anderem Karzinome des Naso-, Oro- und Hypopharynx, des Larynx, der Nasennebenhöhlen, der Mundhöhle und der Speicheldrüsen zusammengefasst. Bei diesen Karzinomen handelt es sich um epitheliale Tumoren, zu 95% um Plattenepithelkarzinome (HNSCC), im Bereich der Speicheldrüsen meist um Adenokarzinome (Barnes et al., 2005).

1.1.1 Epidemiologie

Karzinome der Mundhöhle und des Pharynx standen 2011-2012 mit einem prozentualen Anteil von 3,7% bei Männern an 7. Stelle der häufigsten Tumorlokalisationen und mit 1,6% bei Frauen lediglich an 15. Stelle (Krebs in Deutschland 2011/2012, 2015). Weltweit dagegen sind Kopf-Hals-Karzinome die siebthäufigste Krebserkrankung (Saleh et al., 2018), dies hängt mit der unterschiedlichen Risikoexposition in verschiedenen Ländern zusammen. Des Weiteren stellten gemäß des Deutschen Krebsforschungszentrums 2011-2012 Karzinome der Mundhöhle und des Pharynx bei Männern die 8. häufigste Todesursache, bei Frauen die 17. häufigste Todesursache unter allen Tumoren, weltweit die 5. häufigste Todesursache dar (Adrien et al., 2013, Krebs in Deutschland 2011/2012, 2015). Die höhere Rate an Neuerkrankungen und Todesfällen bei Männern ist unter anderem bedingt durch eine häufig frühere Diagnostik und eine verminderte Risikoexposition bei Frauen (Krebs in Deutschland 2011/2012, 2015). In Deutschland erkrankten im Zeitraum 2011-2012 circa 9.300 Männer und 3.650 Frauen neu an einem Kopf-Hals-Karzinom, insgesamt also circa 13.000 Neuerkrankungen. Es zeigte sich eine Zunahme der Erkrankungsraten von Kopf-Hals-Karzinomen seit dem Jahr 2000. Das mittlere Erkrankungsalter betrug 2011-2012 bei Männern 62 Jahre, bei Frauen 66 Jahre. Männer sind in der Regel früher betroffen, da sie in einem höheren Maß Risikofaktoren ausgesetzt sind. Selbst die 5-Jahres-Überlebensrate zeigt einen leichten Vorteil auf Seiten der Frauen, bei Männern liegt sie bei 48%, bei Frauen bei 61%, dies ist unter anderem

bedingt durch eine oft frühere Diagnosestellung bei Frauen (Krebs in Deutschland 2011/2012, 2015).

1.1.2 Risikofaktoren

Zu den wichtigsten Risikofaktoren für Karzinome im Kopf-Hals-Bereich zählen der Tabak- und Alkoholkonsum. Diese beiden Risikofaktoren potenzieren sich zudem gegenseitig (Andre et al., 1995). Als weitere mögliche Risikofaktoren werden eine unzureichende Mundhygiene und mechanische Irritationen diskutiert (Balaram et al., 2002; Talamini et al., 2000). Eine mutagene Wirkung von Sonnenstrahlen ist vor allem im Bereich des Lippenrots bekannt (Maruccia et al., 2012). Eine berufliche Exposition für Karzinogene in Form von Holzstäuben, Lösungsmitteln und Chemikalien mit Schwermetallgehalt an Nickel, Arsen und Chrom, stellen ebenfalls einen Risikofaktor für Karzinome dar, vor allem im Bereich des Nasopharynx (Barnes et al., 2005; Böcker and Heitz, 2012). Neuere Forschungsergebnisse zeigen außerdem, dass das Humane-Papilloma-Virus (HPV) eine entscheidende Rolle in der Entstehung der Kopf-Hals-Karzinome spielt, besonders im Bereich der Tonsillen (Evans and Powell, 2010). Auch Ernährungsgewohnheiten, wie beispielsweise ein hoher Konsum von rohem Fleisch, zeigten einen Einfluss auf die Entstehung von Karzinomen (Chuang et al., 2012). Nasopharyngeale Karzinome scheinen darüber hinaus mit einer Infektion durch den Epstein-Barr-Virus assoziiert zu sein (Alibek et al., 2013). Auch Geschlecht und Alter scheinen eine Rolle zu spielen, so sind Männer im Durchschnitt häufiger betroffen. Auch handelt es sich beim Kopf-Hals-Karzinom um ein Karzinom des höheren Alters, das durchschnittliche Erkrankungsalter liegt hier über 60 Jahren. (Robert-Koch-Institut, 2010).

1.1.3 Tumorklassifikationen

Karzinome sind maligne, von den Oberflächenepithelien ausgehende Tumoren mit Neigung zu destruktivem Wachstum, zur Metastasierung und mit einer erhöhten Rezidivrate. Die folgende Darstellung der Tumorklassifikation bezieht sich auf Plattenepithelkarzinome, da diese den Hauptanteil an Karzinomen des Kopf-Hals-Bereiches bilden. Von einem invasiven Karzinom wird das Carcinoma in situ (CIS) unterschieden, hier findet sich eine intakte Basalmembran, welche noch nicht vom Tumor durchbrochen wird.

TNM-Klassifikation	
T- Primärtumor	
Tx	Tumorausdehnung kann nicht bestimmt werden
Tis	präinvasives Karzinom, Carcinoma in situ
T0	keine Evidenz für einen Primärtumor
T1-4	Größe und Ausdehnung in Nachbarorgane
N - Regionäre Lymphknoten	
Nx	keine Beurteilung möglich
N0	keine Evidenz für einen Lymphknotenbefall
N1-3	Größe und Anzahl der Lymphknotenmetastasen, Befallsmuster
M - Fernmetastasen	
Mx	keine Beurteilung möglich
M0	keine Evidenz für Fernmetastasen
M1	Fernmetastasen vorhanden
R – Residualtumor	
Rx	keine Beurteilung möglich
R0	kein Residualtumor vorhanden
R1	Mikroskopischer Residualtumornachweis
R2	Makroskopischer Residualtumornachweis

Abb. 1 TNM-Klassifikation Diese Abbildung gibt die Einteilung von Tumoren bezüglich Primärtumorausdehnung, das Vorliegen von Fern- und Lymphknotenmetastasen, sowie eines Residualtumors wieder. (Böcker and Heitz, 2012, Wittekind and Meyer, 2013)

Makroskopisch stellen sich Plattenepithelkarzinome meist mit einem endophytisch-knotigen, oberflächlich ulzerierenden Wachstum dar, histologisch finden sich Tumoren mit großen, polygonalen Zellen, verhornend oder nicht verhornend. Histologisch eingeteilt werden die Tumore anhand des Differenzierungsgrades in G1 (hochdifferenziert) bis G4 (undifferenziert).

Eine weitere Klassifikation ist die klinische Einteilung nach dem TNM-System, auch *Staging* genannt. Wichtig für die Therapieplanung ist eine prätherapeutische klinische Tumorklassifikation, auch als cTNM (das Präfix c steht für *clinical*, d.h. klinisch festgelegtes Tumorstadium) bezeichnet. Handelt es sich um eine pathologische Tumorklassifikation, postoperativ histopathologisch oder autoptisch eruiert, so wird die Klassifikation als pTNM bezeichnet. Einbezogen in diese Klassifikation werden die lokale Ausbreitung des Tumors (T), sowie das Vorhandensein von Lymphknoten- (N) und

Fernmetastasen (M). Die meisten Tumoren werden mit dieser Klassifikation beschrieben, wobei jeder Tumorentität eine eigene TNM-Klassifikation zugeordnet wird. Abbildung 1 gibt einen Überblick über die grundsätzliche Klassifikation. Zusätzlich gibt die R-Klassifikation, hieraus ist das Fehlen oder Vorhandensein eines Residualtumors nach erfolgter Behandlung ersichtlich, siehe Abbildung 1. Darüber hinaus wurde das System um spezifizierende Kleinbuchstaben, wie beispielsweise c (klinisch) und p (pathologisch), erweitert. (Böcker and Heitz, 2012, Wittekind and Meyer, 2013).

Zusätzlich zur TNM-Klassifikation teilt die UICC Tumoren anhand des TNM-Systems in klinische Stadien ein. Diese Stadien können bei einzelnen Tumorentitäten abweichen, einen Überblick gibt Tabelle 1 (Wittekind and Meyer, 2013).

Tabelle 1: Stadieneinteilung nach UICC

Stadium	Tumor	Lymphknotenmetastasen	Fernmetastasen
0	Tis	N0	M0
Ia	T1	N0	M0
Ib	T2	N0	M0
IIa	T3	N0	M0
IIb	T4	N0	M0
IIIa	Jedes T	N1	M0
IIIb	Jedes T	N2	M0
IV	Jedes T	Jedes N	M1

1.1.4 Prognose

Die Prognose eines Kopf-Hals-Karzinoms ist maßgeblich beeinflusst von Primärtumorlokalisation und Stadium. Hier stellt die TNM-Stadieneinteilung die wichtigste Grundlage für eine Prognose dar. Die Lokalisation des Primärtumors lässt bereits erste Aussagen bezüglich der Prognose zu, so sind beispielsweise Hypopharynxkarzinome schneller progredient und haben nur eine 5-Jahres-Überlebensrate von 23%, während Karzinome der Lippe langsam progredient sind und eine 5-Jahres-Überlebensrate von bis zu 90% haben. Dazwischen liegen Larynxkarzinome mit entsprechend 63%, Nasopharynxkarzinome mit 50%. Eine 5-Jahres-Überlebensrate zwischen 39 und 46% findet sich bei Karzinomen des äußeren Ohres, der Mundhöhle, der Nase, der Nasennebenhöhle, der Zunge und des Oropharynx. Ein weiterer wichtiger Prognosefaktor ist die Ausdehnung des Primärtumors. Auch das *Grading* stellt einen

prognostischen Faktor dar. Da jedoch die Mehrzahl der Karzinome als G2-Tumoren eingestuft werden, ist die Aussagekraft eingeschränkt. Beim Nachweis einer Invasion des Tumors in Lymph- oder Blutgefäße oder einer perineuralen Invasion besteht ein erhöhtes Risiko für das Vorhandensein von Metastasen, besonders hoch ist das Risiko für Fernmetastasen bei einer extrakapsuläre Infiltration von Lymphknotenmetastasen. Nachgewiesene lymphogene oder hämatogene Metastasen beeinflussen maßgeblich das Therapiekonzept. So ist beispielsweise eine Metastasierung die Haupttodesursache bei Patienten mit Kopf-Hals-Karzinomen (Huber et al., 2011). Der alleinige Nachweis von Lymphknotenmetastasen, aber auch die betroffene Anzahl an Lymphknoten, sowie der Befall von extranodalen Strukturen, haben einen wesentlichen Einfluss auf die Prognose (Jimenez et al., 2015; Leemans et al., 2011). Bei Kopf-Hals-Karzinomen besteht eine starke Korrelation zwischen Lymphknoten- und Fernmetastasen, so liegt beim Befall von mehr als drei Lymphknoten die Wahrscheinlichkeit für das Vorliegen von Fernmetastasen bei bis zu 50% (Pantel and Brakenhoff, 2004).

Findet im Rahmen des Therapiekonzeptes eine chirurgische Exzision des Tumors statt, so spielt auch der Resektionsstatus eine prognostische Rolle. R1-2 verschlechtern die Prognose durch das Risiko für Lokalrezidive und sollten daher adjuvant bestrahlt werden. Zudem wurden weitere negative Prognosefaktoren identifiziert, wie beispielsweise der Nachweis einer Tumorhypoxie, beispielsweise durch Messung des intratumoralen Sauerstoffpartialdruckes, oder das prätherapeutische Vorliegen einer Anämie. Neben diesen Faktoren spielen auch patientenbezogene Faktoren, wie Alter, Geschlecht, Allgemeinzustand und Immunstatus eine Rolle (Mast, 2009). Die Bedeutung molekulargenetischer Marker im Zusammenhang mit der Prognose von Kopf-Hals-Karzinomen ist noch nicht abschließend geklärt und Thema zahlreicher Studien (Takes et al., 2002; Weber and Tannapfel, 2002). Aktuellere Studien zeigen zudem einen wesentlichen Einfluss von Tabakkonsum und HPV-Status auf die Prognose (Leemans et al., 2011).

1.2 Symptome und Diagnostik

1.2.1 Symptome

Patienten mit Kopf-Hals-Karzinomen stellen sich oftmals mit Symptomen wie Schmerzen, Dysphagie, Atemnot, Heiserkeit, Störungen der Zungenbewegung, einer veränderter

Aussprache, Globusgefühl oder Schwierigkeiten bei der Mundöffnung vor. Dies ist bedingt durch das invasive Tumorwachstum und die daraus resultierenden Funktionsausfälle oder die resultierende Lumeneinengung. Bei Karzinomen im Bereich der Nase oder Nasennebenhöhlen kann es zu einer oft einseitigen Behinderung der Nasenatmung, rezidivierendem Nasenbluten oder zu Geruchsstörungen kommen. Tumoren im Bereich der Speicheldrüsen zeigen sich häufig mit Symptomen wie schmerzlose oder schmerzhafte Raumforderungen, einer Lähmung des Nervus facialis bei einem Karzinom der Glandula parotis und daraus resultierender Einschränkung der Mimik. Oft stellen sich die Patienten erst in einem schon fortgeschrittenen Tumorstadium vor, da Symptome im Bereich des Primärtumors meist erst relativ spät auftreten oder erst durch Metastasierung hervorgerufen werden (Adrien et al., 2013).

1.2.2 Diagnostik

Nach der klinischen Untersuchung der suspekten Läsion sollte die Ausdehnung des Tumors bei einer Endoskopie eruiert werden. Eine histologische Sicherung, beispielsweise durch Biopsieentnahme, sowie ein anschließendes histologisches *Grading* sind unabdingbar. Es sollte eine Panendoskopie der oberen Atem- und Speisewege durchgeführt werden, da ein im Rahmen der sogenannten *Field Cancerization* (Braakhuis et al., 2005) entstandenes weiteres Karzinom ausgeschlossen werden sollte (Wolff et al., 2012, Wolff et al., DGMKG 2012). Diese zweiten Primärtumoren treten in bis zu 18% der Patienten auf (Wolff et al., 2013). Zum weiteren *Staging* des Patienten schließen sich bildgebende Verfahren wie Sonographie, CT und MRT an, um die lokale Tumorausdehnung unter Einbeziehung von angrenzenden Strukturen beurteilen zu können und vor einer Biopsie entzündliche von tumorösen Strukturen unterscheiden zu können (Wolff et al., 2012, Deutsche Krebsgesellschaft, 2008). Die Bildgebung sollte vor einer Biopsie erfolgen, um Artefakte oder Verfälschungen durch Umgebungsreaktionen zu minimieren.

Besonders Karzinome der Mundhöhle, aber auch supraglottische Karzinome, haben ein hohes Risiko für lymphogene Metastasierung. So finden sich bereits bei einem T1-Tumor in 30-40% der Fälle okkulte Metastasen (Hermans, 2006). Da eine klinische Untersuchung eines Lymphknotenbefalles in Form der Palpation oder eine sonographische Darstellung oft unzureichende Ergebnisse bringt, sollte ein kontrastmittelunterstütztes CT oder MRT von der Schädelbasis bis zur oberen Thoraxapertur durchgeführt werden (van den Brekel et

al., 1993). Dies sollte vor Beginn der Therapie erfolgen, da der Lymphknotenstatus eine Rolle bei der Therapieplanung spielt (vgl. Kapitel 1.3.4 auf Seite 14). Auch eine Fernmetastasierung sollte, besonders bei fortgeschrittenem Primärtumor, durch bildgebende Verfahren der Lunge und der Leber ausgeschlossen werden. Hier eignen sich die Anfertigung eines Röntgen-Thorax in zwei Ebenen, sowie eine CT-Darstellung des Abdomens (Mast, 2009). Da Metastasen im Skelettsystem eine niedrige Prävalenz aufweisen, wird nur noch bei klinischem Verdacht oder hohem Metastasenrisiko (z.B. bei Nasopharynx-Karzinomen) eine Skelettszintigraphie durchgeführt (Deutsche Krebsgesellschaft, 2008).

1.3 Therapie

In der Therapie von Karzinomen des Kopf-Hals-Bereiches wird im Falle einer operativen Behandlung eine chirurgische R0-Resektion des Tumors angestrebt. Die Operabilität ist abhängig von der lokalen Tumorausdehnung, vom Tumorstadium und dem *Staging*, gegebenenfalls kann eine plastische Rekonstruktion notwendig werden. Gleichzeitig mit der chirurgischen Exzision des Tumors wird in der Regel eine zervikale Lymphadenektomie (*Neck Dissection*) durchgeführt (vgl. Abschnitt 1.4.1). Neben der chirurgischen Exzision gibt es noch weitere anerkannte Therapiemodalitäten, wie Radiotherapie und Chemotherapie. Eine alleinige Chemotherapie wird bislang nur palliativ angewendet, häufig werden die Therapiemöglichkeiten kombiniert. Für jeden Patienten sollte ein individuelles Behandlungskonzept erfolgen, dieses orientiert sich bevorzugt an der Tumorklassifikation anhand des TNM-Systems und sollte Faktoren wie Lebensqualität und Funktionserhalt berücksichtigen.

Eine Radiotherapie in Kombination mit einer chirurgischen Therapie kann entweder neoadjuvant zur Reduktion der Tumorgröße oder adjuvant nach einer chirurgischen Exzision erfolgen. Indikationen zur adjuvanten Radiatio stellen unter anderem ein pT3 oder pT4-Tumor, ein Lymphknotenstatus von pN2-3 oder aber eine R1- oder R2-Resektion dar. Wird der zervikale Lymphabfluss bestrahlt, erfolgt dieses meist beidseitig. Fakultativ können auch pT2-3 oder pN1-Tumoren adjuvant bestrahlt werden, bei pT1-Tumoren erfolgt oftmals eine alleinige chirurgische Exzision.

Bei einer lokoregionären Inoperabilität eines Karzinoms wird eine Hochdosis-Radiotherapie oder eine Radiochemotherapie durchgeführt, die sequenziell oder simultan erfolgen kann. Die simultane Radiochemotherapie zeigte sich hier jedoch hinsichtlich Überlebensrate und Tumorfreiheit gegenüber der alleinigen Radiatio und der sequenziellen Radiochemotherapie überlegen (Deutsche Krebsgesellschaft, 2008). Zusätzlich findet der Einsatz von Antikörpern Anwendung. Diese sind gegen die auf Zellen von Kopf-Hals-Karzinomen vermehrt exprimierten Rezeptoren des epidermalen Wachstumsfaktors (EGFR) gerichtet. Als wirksame Chemotherapeutika haben sich Substanzen wie Methotrexat, Cyclophosphamid, Ifosfamid, Vincaalcaloide, Paclitaxel und besonders die Kombination aus Cisplatin bzw. Carboplatin und 5-Fluorouracil erwiesen (Deutsche Krebsgesellschaft, 2008).

1.3.1 Neck Dissection

Werden in bildgebenden Verfahren Lymphknotenmetastasen nachgewiesen, erfolgt eine therapeutische *Neck Dissection*. Bei fehlendem Metastasennachweis oder fraglichen Lymphknotenmetastasen gibt es bei Patienten mit Kopf-Hals-Karzinomen unterschiedliche Therapieansätze. Lange wurde eine sogenannte *Wait-and-See*-Strategie diskutiert. Studien zeigten jedoch, dass 24% der Patienten, die sich einer elektiven *Neck Dissection* unterzogen haben, okkulte Metastasen aufwiesen (Hosal et al., 2000). In routinemäßig durchgeführten histopathologischen Untersuchungen, bei denen nur wenige Schnitte eines Lymphknotens untersucht werden, werden Mikrometastasen oft übersehen, eine Lymphknotenaufarbeitung durch Anfertigung und Untersuchung von seriellen Schnitten ist nach heutigem Stand der Dinge jedoch zu aufwendig für die Routinediagnostik (Ferris et al., 2005; Hamakawa et al., 2000). Daher wird bei einer Vielzahl der Patienten immer noch, unabhängig vom Tumorstadium, eine *Neck Dissection* durchgeführt. Auch in aktuellen Leitlinien der Deutschen Gesellschaft für Mund-, Kiefer- und Gesichtschirurgie wird eine *Neck Dissection* beispielsweise beim Mundhöhlenkarzinom unabhängig vom Stadium empfohlen (Wolff et al., 2012, Wolff et al., DGMKG 2012). Eine *Neck Dissection* kann einerseits bei klinisch und/oder radiologisch positivem Lymphknotenstatus einen kurativen Therapieansatz darstellen oder, bei cN0-Status, einem pathologisch basierten *Staging* bzw. einer Prophylaxe dienen. Die *Neck Dissection* kann uni- oder bilateral erfolgen. Wenn ein Karzinom die Mittellinie überschreitet, nahe der Mittellinie liegt oder ein hohes Risiko für eine kontralaterale Metastasierung besteht, wie beispielsweise bei

Karzinomen des Zungengrundes oder der Supraglottis, so erfolgt eine bilaterale Lymphknotenausräumung (Mast, 2009). Findet sich kein klinischer oder radiologischer Verdacht auf Lymphknotenmetastasen, erfolgt meist eine individuelle Entscheidung zur Durchführung einer elektiven *Neck Dissection* in Abhängigkeit von Tumorlokalisation und Ausdehnung. Besteht ein geringer Verdacht für das Vorliegen von Lymphknotenmetastasen oder erfolgt eine adjuvante Radiotherapie mit Einschluss des Lymphabflussweges und wird auf eine *Neck Dissection* verzichtet, sollten regelmäßige Nachkontrollen in Form von klinischen und radiologischen Untersuchungen erfolgen (Deutsche Krebsgesellschaft, 2008). Des Weiteren wird auch für Tumoren im Kopf-Hals-Bereich die Präsenz eines oder mehrerer sogenannter *sentinel node(s)*, sogenannte Wächterlymphknoten, diskutiert. So wurden in verschiedenen Studien bei Patienten mit Kopf-Hals-Karzinom in frühem Stadium unter Verwendung eines radioaktiven *Tracers* zur Identifizierung der primären Lymphabflussstationen die radioaktiv markierten Wächterlymphknoten entnommen und histopathologisch aufgearbeitet. Diesen Studien zufolge könnte die *Sentinel-node* Biopsie mit einer Sensitivität und einem negativen prädiktiven Wert von über 90% eine das histopathologische Staging betreffende Alternative zur *Neck Dissection* sein (Alkureishi et al., 2010; Côté et al., 2007). Bei einer *Neck Dissection* werden jedoch zusätzliche 3% als Lymphknoten-positiv identifiziert, da eine solche *sentinel-node*-Technik sogenannte *skip-lesions*, also Tumorzellen, die vorgeschaltete Stationen überspringen, übersehen kann (Werner et al., 2004). Die Bedeutung der *Sentinel-node*-Technik in der Therapie und Diagnostik von Kopf-Hals-Karzinomen bleibt daher noch abzuwarten.

1.3.2 Lymphabfluss und Lymphknotenstationen im Kopf-Hals-Bereich

Der Lymphabfluss von Kopf-Hals-Karzinomen findet über die ungefähr 300 Lymphknoten der Kopf-Hals-Region statt. Es existieren zwei Ansätze der Klassifikation der Kopf-Hals-Lymphknoten. Auf der einen Seite die komplexe Kategorisierung und Benennung der Lymphknoten nach ihrer Lokalisation nach *Rouvier* (Mast, 2009). Hier werden die Lymphknoten in faziale, submentale, submandibuläre, prä- und retroaurikuläre, Jugularis-interna-, juxtaviszerale, anteriore jugulare, okzipitale, mastoidale, und akzessorische spinale Lymphknoten unterteilt. Neben dieser Klassifikation existiert noch eine weitere, von den meisten Klinikern verwendete, nach *Som* (Som et al., 1999) angepasst und verändert von der *American Academy of Otolaryngology – Head and Neck Surgery (AAO-*

HNS) (Robbins et al., 2002), die die Lymphknoten in sieben bzw. sechs Gruppen einteilt. Wie in Abbildung 2 ersichtlich, werden die retropharyngealen Lymphknoten, sowie Lymphknoten der Glandula parotis, aurikuläre und okzipitale Lymphknoten nicht mit in diese Gruppen einbezogen, bei der Klassifikation der *AAO-HNS* werden zudem die mediastinalen Lymphknoten nicht mit erfasst, diese bilden bei der Klassifikation nach *Som et al.* ein 7. Level und schließen die oberen mediastinalen LK zwischen Manubrium sterni und Vena brachiocephalica mit ein.

Lymphknotenlevel Klassifikation der <i>American Academy of Otolaryngology - Head and Neck Surgery</i>	
Level I	submental-submandibuläre Gruppe oberhalb des Zungenbeines, unterhalb des M. mylohyoideus, anterior der Rückseite der Glandula submandibularis IA: submentale LK (medial der anterioren Bäuche des M. digastricus) IB: submandibuläre LK (lateral der submentalen LK)
Level II	kraniojuguläre Gruppe obere jugulare LK, von der Schädelbasis bis zur Unterseite des Zungenbeines posterior der Glandula submandibularis IIA: perijuguläre LK bis zur dahinterliegenden Faszie IIB: Faszie bis lateraler Teil des M. sternocleidomastoideus
Level III	mittlere juguläre Gruppe mittlere jugulare LK, unterhalb des Zungenbeins bis Unterseite Krikoid, zwischen M. sternohyoideus und M. sternocleidomastoideus
Level IV	kaudojuguläre Gruppe untere jugulare LK, Unterhalb des Krikoid bis zur Klavikula, zwischen M. sternohyoideus und M. sternocleidomastoideus
Level V	posteriores Dreieck, Akzessoriusgruppe LK des posterioren Halsdreieckes, zwischen M. sternocleidomastoideus und M. trapezius VA: Schädelbasis bis Unterseite Krikoid VB: Unterseite Krikoid bis Klavikula
Level VI	anteriore Gruppe Unterhalb des Zungenbeins bis zum Manubrium sterni, zwischen linker und rechter Arteria carotis communis beziehungsweise interna

Abb. 2 Übersicht der Lymphknotenlevel, LK= Lymphknoten, M.= Musculus (=Muskel), (Mast, 2009, Hermans, 2006)

Level I schließt die submentalen (IA) und submandibulären (IB) Lymphknoten mit ein, Level II die oberen, Level III die mittleren und Level IV die unteren jugulären Lymphknoten. Level II wird zudem in die Level IIA und B subklassifiziert. Zum Level V zählen die Lymphknoten des posterioren Halsdreieckes, Level VI die Lymphknoten der Schilddrüsenregion (vgl. Abbildung 2 und 3).

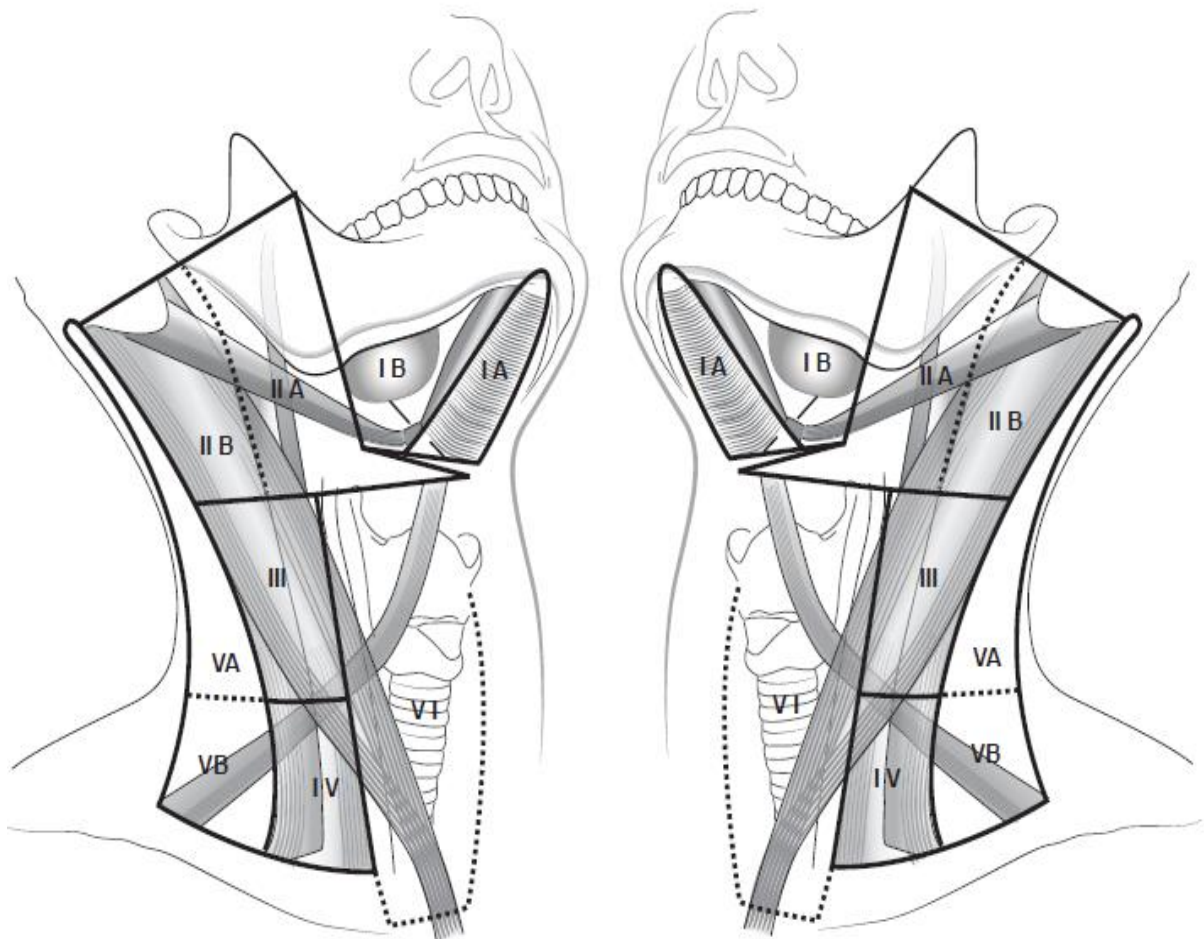


Abb. 3 Lymphknotenlevel: Level I: submental-submandibuläre Gruppe, Level II: kraniojuguläre Gruppe, Level III: mittlere juguläre Gruppe, Level IV: kaudojuguläre Gruppe, Level V: posteriores Dreieck, Akzessoriusgruppe, Level VI: anteriore Gruppe

Abb.: C. Sproll, Klinik für Mund-, Kiefer- und Plastische Gesichtschirurgie Düsseldorf

Kenntnisse über den Lymphabfluss im Kopf-Hals-Bereich sind auf Grund der frühen lymphogenen Metastasierung von Kopf-Hals-Karzinomen essentiell. Bei vielen Tumorlokalisationen zeigt sich eine bevorzugte Metastasierung in bestimmte Level. Nasopharynxkarzinome und in der Mittellinie gelegene Karzinome neigen zudem zu einer bilateralen Metastasierung (Hiddemann et al., 2010). Tiefere Regionen wie Level IV-VI

sind meist erst bei fortgeschrittenen und bereits lymphogen metastasierten Karzinomen betroffen (Hermans, 2006). Eine Auflistung der bevorzugten Metastasierungsorte findet sich in Tabelle 2 auf der dieser Seite.

Tabelle 2 Bevorzugte Drainagewege und Auftreten von Lymphknotenmetastasen der Kopf-Hals-Karzinome (Mast, 2009, Hermans, 2006)

Lymphknoten-Level	Metastasierungswege folgender Karzinome
I	IA: Anteriore Mundhöhle, Unterlippen, faziale Karzinome (Kinn, Mittelgesicht), Sinonasale Karzinome IB: Vordere Zunge, Mundwinkel, Oberlippe, Wange, Nase, Glandula submandibularis
II	Besonders (Oro-) Pharynx, posteriore Mundhöhle, Supraglottischer Larynx, Parotis, oft auch anteriore Mundhöhle, Glottiskarzinome, Naso-, Hypopharynx,
III	Glottis-, Subglottis-, Hypopharynxkarzinome
IV	Subglottis, Schilddrüse, proximaler Ösophagus Selten erste Station bei Metastasen
V	Nasopharynx, Hauttumoren (Hals-, okzipitaler Bereich) Selten erste Station bei Metastasen

1.3.3 Formen der Neck Dissection

In Anlehnung an die organspezifische Tumordokumentation der Arbeitsgemeinschaft Deutscher Tumorzentren (ADT) wird nachfolgende Terminologie empfohlen, basierend auf den in Abschnitt 1.2 beschriebenen Lymphknotengruppierungen der Halslymphknoten. Diese Nomenklatur wird auch von der *American Academy of Otolaryngology – Head and Neck Surgery* (Robbins et al., 2002) empfohlen. Unterschieden werden vier Formen der *Neck Dissection*, eine Übersicht findet sich in Tabelle 3 der folgenden Seite. Die radikale *Neck Dissection* (RND), bei der eine Ausräumung aller fünf Lymphknotengruppen und die Entfernung wichtiger nicht-lymphatischer Strukturen, wie beispielsweise des Musculus sternocleidomastoideus, der Vena jugularis interna und des Nervus accessorius, erfolgen. Die modifizierte radikale *Neck Dissection* (MRND) mit Resektion aller fünf Lymphknotengruppen und einer oder mehrerer nicht-lymphatischer Strukturen. Die selektive *Neck Dissection* (SND), bei der die Resektion von mindestens zwei, aber nicht mehr als vier der Lymphknotengruppen durchgeführt wird und eine der nicht-lymphatischen Strukturen erhalten bleibt. Ziel ist hier, nur einzelne im Abflussgebiet des Primärtumors liegende Kompartimente zu entfernen. Die verschiedenen SND-Varianten werden abhängig von der Primärtumorlokalisation durchgeführt. So wird bei Karzinomen

der Mundhöhle beispielsweise eine SND (I-III), auch Supraomohyoidale ND (SOHA), also eine Ausräumung der Lymphknotenlevel I-III, bei Zungenkarzinomen häufig zusätzlich Level IV, bei Mittellinientumoren oder mittelliniennahen Tumoren eine bilaterale SND (I-III) durchgeführt.

Tabelle 3 Ausgewählte Formen der Neck Dissection

ND-Typ	Lymphknoten-Level	Lokalisation des Primärtumors, Indikationen
RND	I-V	Alle N2-3 Tumoren bei Nachweis extrakapsulärer Ausbreitung, Infiltration von Umgebungsstrukturen, Rezidivmetastasen
MRND	I-V	Alle N1-2 Tumoren ohne extrakapsuläre Ausbreitung
ERND	I-VI, außerdem retroaurikuläre, okzipitale, parotideale, pharyngeale, mediastinale und axilläre LK	Extrakapsuläre Metastasierung/Infiltration/Invasion in Umgebungsstrukturen
SNDs (Auswahl)		
SOND bzw. SOHA	I-III	Mundhöhle, Unterkiefer, Wange, Weichgaumen, anteriorer Oropharynx, vorderer Tonsillenpol, Intermaxillär, Retromolarregion
ESOND	I-IV	Zunge, Weichgaumen, vorderer Tonsillenpol, Retromolarregion
LND	II-IV	Oropharynx, Hypopharynx, Larynx
PLND	II-V	Oropharynx und Larynx mit Beteiligung dorsaler Abschnitte
AND	VI	Schilddrüse, Unterlippe bei T3-4 zusätzl. zur SOND, fortgeschrittene Glottis-, Subglottis-, zervikale oesophageale oder tracheale Karzinome, meist zusätzl. zu anderen LK-Leveln

ND= Neck Dissection, R= Radikal, M= Modifiziert, E= Erweitert, S= Selektiv, SO(H)= Supraomohyoidal, A=Ausräumung, L= Lateral, PL= Posterolateral, A= Anterior

Bei Oro-, Hypopharynx- und Larynxkarzinomen wird eine SND (II-IV), auch laterale ND, also eine Entnahme der jugulären Lymphknoten, empfohlen. Eine SND (VI), auch anteriore ND, wird in der Regel bei Mittellinientumoren des unteren vorderen Halsbereiches durchgeführt. Zuletzt wird noch die erweiterte radikale Neck Dissection (ERND) unterschieden, bei der zusätzliche Lymphknotengruppen, wie beispielsweise intraparotideale Lymphknoten, entfernt werden und weitere nicht-lymphatische Strukturen,

wie die Glandula parotis, die Schilddrüse, Arteria carotis et cetera, die im Rahmen einer radikalen *Neck Dissection* nicht mit erfasst werden (Deutsche Krebsgesellschaft, 2008). In Tabelle 3 findet sich eine Übersicht über die wichtigsten Varianten der ND. Die RND wird nur noch in Ausnahmefällen durchgeführt, meist erfolgt eine MRND, immer öfter auch SND-Varianten, bei einem N0-Status in der Regel eine SND (Mast, 2009).

1.3.4 Therapie unterschiedlicher N-Stadien

Zusätzlich zur Klassifikation des Tumors innerhalb des TNM-Systems hat auch die Bestimmung des Lymphknotenstatus einen Einfluss auf die Therapieplanung. Einige Studien zeigen zwar, dass Patienten mit negativem Lymphknotenstatus eine bessere Prognose haben, während Patienten mit positivem Lymphknotenstatus eine schlechtere Überlebensrate von bis zu 50% zeigen (Goldson et al., 2010). So könnte optional bei einem Kopf-Hals-Karzinom im cN0-Stadium auf eine Lymphknotenausräumung verzichtet werden (Goldson et al., 2010, Mast, 2009). Stattdessen sollte dann eine Bestrahlung des Lymphabflusses oder regelmäßige Kontrollen erfolgen. Da sich bei Kopf-Hals-Karzinomen jedoch eine Wahrscheinlichkeit von über 20% für das Vorliegen von okkulten Metastasen gezeigt hat, wird von vielen Autoren die elektive SND im cN0-Stadium statt einer Bestrahlung bevorzugt und empfohlen (Dik et al., 2016, D.,Cruz et al., 2015, Frech et al., 2009, Liang et al., 2016, Paleri et al. 2016, Wolff et al., 2012). So beschreiben D' Cruz et al. darüber hinaus eine bessere Prognose für Patienten mit elektiver ND im Vergleich zu Patienten, die eine therapeutischen ND erhalten (D.,Cruz et al., 2015). Jedoch existiert noch kein einheitliches Therapiekonzept, die Art und den Umfang der ND betreffend beim cN0-Karzinom im Kopf-Hals-Bereich. Ob eine SND oder eine Bestrahlung des Lymphabflussweges durchgeführt wird, ist auch abhängig von der Primärtumorlokalisation und vom Zugangsweg für die Primärtumoroperation. Bei Mittellinientumoren, Tumoren des anterioren Mundbodens, Glottis- oder Subglottis-Karzinomen ist ein radikaleres Vorgehen indiziert. So wird beispielsweise in den neuen Leitlinien das Mundhöhlenkarzinom betreffend eine Indikation zur elektiven *Neck Dissection* unabhängig vom T-Stadium des Primärtumors ausgesprochen. Bei einem cN0-Status kann die *Neck Dissection* jedoch auf die Level I-III beschränkt bleiben (Wolff et al., 2012, Wolff et al., DGMKG 2012).

Befindet sich der Patient in einem nodal-positiven Stadium, so sollte eine Therapie des Lymphabflusses in das Behandlungskonzept einbezogen werden. Bei nachgewiesenen Metastasen bis zu einer Größe von 3cm sollte eine zervikale Lymphadenektomie oder eine Bestrahlung der Lymphabflusswege erfolgen. Ist der Primärtumor operabel, sollte der ND der Vorzug gegeben werden. Bei einem pN1 Tumor sollte eine SND, in höheren Stadien eine MRND, erfolgen, eine adjuvante Radiotherapie erfolgt in Abhängigkeit von der Tumorlokalisation bereits ab pN1, ansonsten ab einem pN2-Stadium (Deutsche Krebsgesellschaft, 2008; Mast, 2009). Kenntnisse über den Lymphknotenstatus haben daher eine wichtige Rolle in der Therapieplanung eines jeden Patienten.

1.4 Metastasierung

Grundlage für die Metastasierung eines Tumors ist sein invasives Wachstum. Durch Auflösung von Zell-zu-Zell-Kontakten, enzymatische Degradation, Umbau der extrazellulären Matrix, sowie Lokomotion der Tumorzellen gelingt es einem invasiven Karzinom Anschluss an Lymph- oder Blutgefäße zu finden oder kavitäre Metastasen in Form von Abtropfmetastasen zu bilden. Durch eine epithelial-mesenchymale Transition (EMT) sowie Regulierung bestimmter epithelialer und mesenchymaler Marker nehmen die Tumorzellen einen spindelförmigen, mesenchymalen Phänotyp an und erlangen so die Eigenschaften zur Metastasierung. Diese Transition kann, nach Ankunft der Zelle am Zielort, wieder umgekehrt werden, es erfolgt eine Mesenchym-Epithel-Transition (MET) (Böcker and Heitz, 2012). Eine Intravasation ist die Grundlage für eine Verschleppung der Tumorzellen über das lymphatische System, also lymphogen, oder über das Blutsystem (hämatogen). Den nächsten Schritt in der Metastasierungskaskade stellt die Extravasation der Zellen dar. Diese finden sich als einzelne disseminierte Tumorzellen (*disseminated tumor cells*, DTC) im entfernten Gewebe wieder. Bestimmte Faktoren begünstigen die Anhaftung an das Gefäßendothel zum Austritt in das Gewebe, wie zum Beispiel die Bildung eines Tumorzellembolus oder aber die Präsenz bestimmter Liganden, die mit Tumorzellrezeptoren interagieren. Daher zeigen sich für unterschiedliche Tumorentitäten und deren Lokalisationen auch unterschiedliche Metastasierungsziele und -raten (Böcker und Heitz, 2012; Hiddemann et al., 2010; Robert, 2013).

Eine Vielzahl von Faktoren hat Einfluss darauf, ob aus einer disseminierten Tumorzelle eine Metastase entsteht, die Zelle apoptotisch wird oder in einen Ruhezustand, sogenannte

dormancy, eintritt. Bei den Metastasen unterscheidet man zudem Mikro- (kleiner oder gleich 2 mm im Durchmesser) von Makrometastasen (größer als 2 mm). Nur ein geringer Anteil der Mikrometastasen geht in Makrometastasen über (Wittekind und Meyer, 2013). Lymphogene Metastasen entstehen bevorzugt bei Plattenepithelkarzinomen des oberen Aerodigestivtraktes, seltener bei Karzinomen der Speicheldrüsen, der Schilddrüse oder bei Hauttumoren. Beim Befall von Lymphknoten durch Tumorzellen kommt es zunächst zur Verdrängung des lymphatischen Gewebes, später auch zur Infiltration und Zerstörung sowie zu einer Vergrößerung des Lymphknotens (Hermans, 2006).

Lymphknotenmetastasen spielen bei Kopf-Hals-Karzinomen eine entscheidende Rolle, da sie schon in frühen Stadien auftreten können. Es wird eine genetische Grundlage in den Tumorgenen des Primärtumors vermutet, die diese frühe Metastasierung bedingt. Forschungen mithilfe von DNA-Microarrays ergaben, dass bestimmte Genexpressionsmuster des Primärtumors eine Vorhersage über das Vorhandensein von Lymphknotenmetastasen gestatten (Roepman et al., 2005).

Die hämatogenen Metastasen lassen sich, je nach venösem Abfluss, in unterschiedliche Typen unterteilen: den Cava-, Lungenvenen-, Pfortader- oder Vertebral-venösen-Typ. Primärtumore von Organen, die im Abflussgebiet der Vena cava inferior oder superior liegen, bilden hauptsächlich Lungenmetastasen aus, im Abflussgebiet der Vena portae bevorzugt Lebermetastasen. Tumore der Lunge bilden über die Lungenvenen meist Metastasen in Organen des großen Kreislaufes aus. Beim Vertebral-venösen-Typ kommt es zu Metastasen bevorzugt im Skelettsystem über eine retrograde Verschleppung der Tumorzellen über das paravertebrale Venengeflecht, beispielsweise bei Prostatakarzinomen. Karzinome des Kopf-Hals-Bereiches metastasieren vorwiegend lymphogen (Leemans et al., 2011). Bei der selteneren hämatogenen Metastasierung werden die Kopf-Hals-Karzinome dem Cava-Typ zugeordnet, die daher vor allem in Lunge und Leber stattfindet (Bäumer and Maiwald, 2008). Eine Ausnahme stellt hier das adenoidzystische Karzinom oder das Nasopharynxkarzinom dar. Bei Nasopharynxkarzinomen finden sich bereits in frühen Stadien Fernmetastasen (Hiddemann et al., 2010; Vokes et al., 1997). Bei der lymphogenen und hämatogenen Metastasierung kann es zu einer Metastasierungskaskade kommen. So können mehrere Stationen befallen sein und Drainagestationen von Tumorzellen übersprungen werden (Robert, 2013).

1.4.1 Unterschiedliche Modelle der Metastasierung

Bereits seit einigen Jahren werden unterschiedliche Modelle der Metastasierung und Tumorprogression diskutiert und verglichen. Hierbei werden insbesondere der Zeitpunkt der Metastasierung und die Metastasierungsfolge kontrovers diskutiert (Klein, 2009). Auf der einen Seite steht das Modell der linearen Tumorausbreitung, basierend auf Leslie Fould's Beschreibung einer schrittweisen Progression von morphologischen Abnormitäten. So entsteht im Primärtumor im Rahmen des Tumorwachstums eine Vielzahl an Mutationen und Selektionen bestimmter Zellen und einige Zellen entwickeln die Eigenschaft zur Metastasierung. Grundlage für eine Metastasierung ist nach diesem Modell ein fortgeschrittenes Tumorstadium.

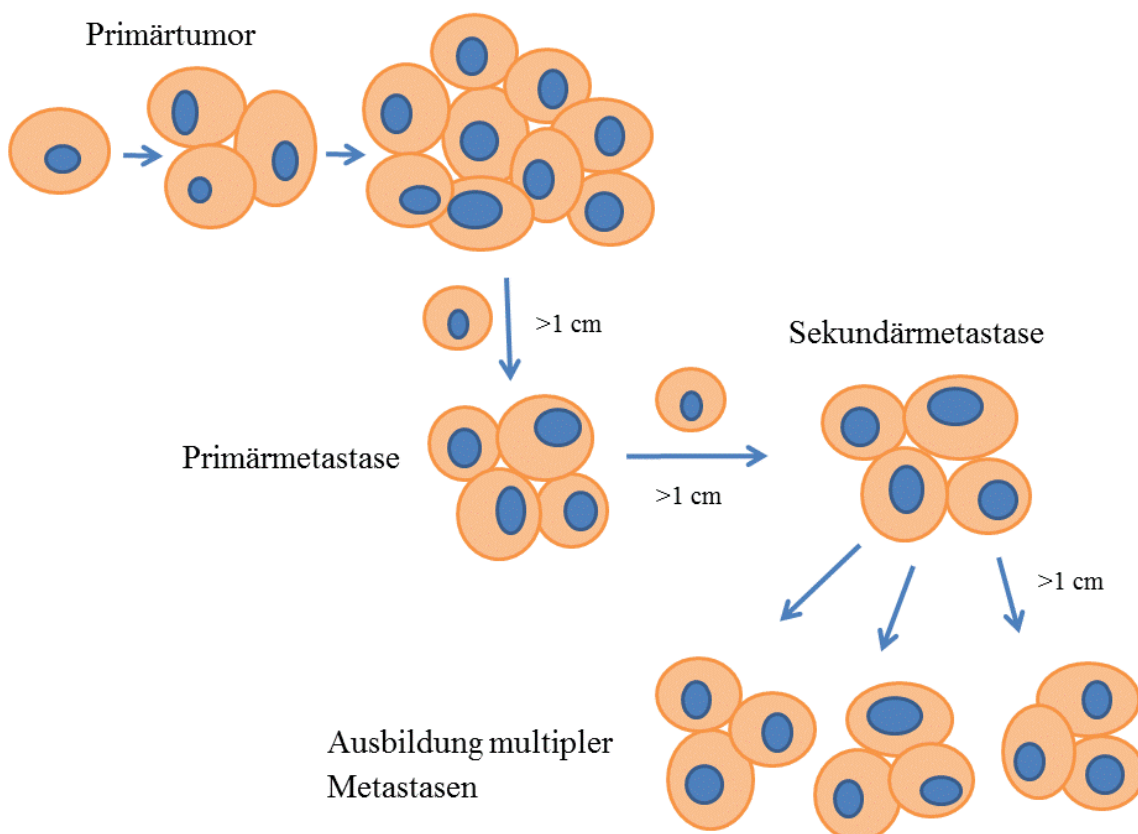


Abb. 4 Modell der linearen Tumorprogression Bei der linearen Tumorprogression kommt es erst bei fortgeschrittenem Primärtumor zur Metastasierung, zudem entstehen Metastasen nur aus vorangegangenen Metastasen.

Das Modell wird durch das signifikant häufigere Auftreten von Metastasen bei fortgeschrittenen Tumoren unterstützt, andere Modelle lassen sich jedoch nicht gänzlich ausschließen. In Anlehnung an Leslie Fould's Theorie der späten Metastasierung gibt es die Theorie, dass Metastasen nur aus der vorangegangenen Metastase entstehen, auch

Modell der linearen Tumorprogression genannt. Dies bedeutet, dass sich eine Zelle aus dem Primärtumorverband löst, disseminiert und im peripheren Gewebe eine Metastase bildet. Aus dieser primären Metastase löst sich erneut eine Zelle und bildet eine sekundäre Metastase. Anschließend erfolgt die Ausbildung einer Vielzahl von Metastasen (Klein, 2009), siehe Abbildung 4. Nach dieser Theorie erlangt die disseminierte Zelle ihre Eigenschaften zur Aus-bildung einer Metastase schon im Verband des Primärtumors vor Verlassen des Verbandes.

Dem Modell der linearen Tumorprogression steht das Modell der parallelen Tumorprogression gegenüber. Fortschritte in der Analyse der Wachstumsraten von Tumorzellen waren die Grundlage für diese Theorie. So zeigten Collins et al. in den 1950ern anhand der Analyse von Wachstumsraten, dass große Metastasen bereits in frühen Tumorstadien durch Disseminierung aus dem Primärtumor entstehen (Collins et al., 1956). Die disseminierten Tumorzellen setzen sich bereits früh in anderen Geweben fest. Dort durchlaufen die Zellen durch Mutationen und Selektion eine Anpassung an das Wirtsgewebe und erlangen die Fähigkeit zur Ausbildung einer Metastase. Es wird vermutet, dass sich bereits in Dysplasie- und frühen Tumorstadien, weit vor der Diagnose eines solchen Tumors, Zellen abspalten und disseminieren, siehe auch Abbildung 5. So fanden sich beispielsweise bei Mamma-Karzinomen bereits vereinzelt Metastasen bei einem Carcinoma in situ, also bereits vor dem Durchbruch des Tumors durch die Basalmembran (Böcker and Heitz, 2012), oder bei Kolonkarzinomen bei pT1-Tumoren (Coghlin and Murray, 2010). Diese Metastasen können sich in ihrem genetischen Material und der Genexpression vom Primärtumor deutlich unterscheiden, da sie bei der Entwicklung einer Metastase einen eigenen Anpassungsprozess durchlaufen. Darüber hinaus vermutet man ein unabhängiges, metachrones Wachstum der Metastasen (Klein, 2009). In einem späten Tumorstadium können jedoch vom Primärtumor wachstumsunterstützende, stimulierende Signale ausgehen. So findet nach einer R0-Resektion keine weitere Initiierung von hämatogenen oder lymphogenen Metastasen statt, sondern diese erfolgte bereits vorher (Hölzel et al., 2010).

Einige Autoren stellen zu dem die Hypothese auf, dass Zellen in frühen Tumorstadien, die noch eine hohe phänotypische Ähnlichkeit mit Normalgewebe aufweisen, einen Überlebensvorteil im Zielgewebe gegenüber genetisch instabilen fortgeschrittenen Tumorzellen haben (Klein, 2009, Coghlin and Murray, 2010, Pantel und Brakenhoff,

2004). Ebenfalls vermutet wird, dass einige Metastasen ein schnelleres Wachstum zeigen als der Primärtumor und daher bei Diagnose bereits eine entsprechende Größe aufweisen. So kann beispielsweise eine Metastase auch zuerst entdeckt werden und zunächst die Diagnose eines CUP (*cancer of unknown primary*) gestellt werden (Hölzel et al., 2010). Im Gegensatz zum Modell der linearen Tumorprogression, bei dem aus einer Metastase durch Abspaltung einer Zelle eine weitere Metastase entstehen kann, wird bei dem Modell der parallelen Tumorprogression davon ausgegangen, dass Fernmetastasen keine neuen Metastasen ausbilden können (Hölzel et al., 2010). Studien zeigten zudem durch Untersuchung der Genexpressionsmuster, dass die Fähigkeit zur Metastasierung und der Ort der Metastasierung bereits in frühen Tumorstadien etabliert wird, eine Vorhersage über das Vorliegen von Metastasen auf Grund der Diversität in der Genexpression von Metastase und Primärtumor jedoch schwierig und zeitintensiv ist (Pantel and Brakenhoff, 2004). Einige Autoren unterstützen das Modell der parallelen Tumorprogression bereits in Bezug auf verschiedene

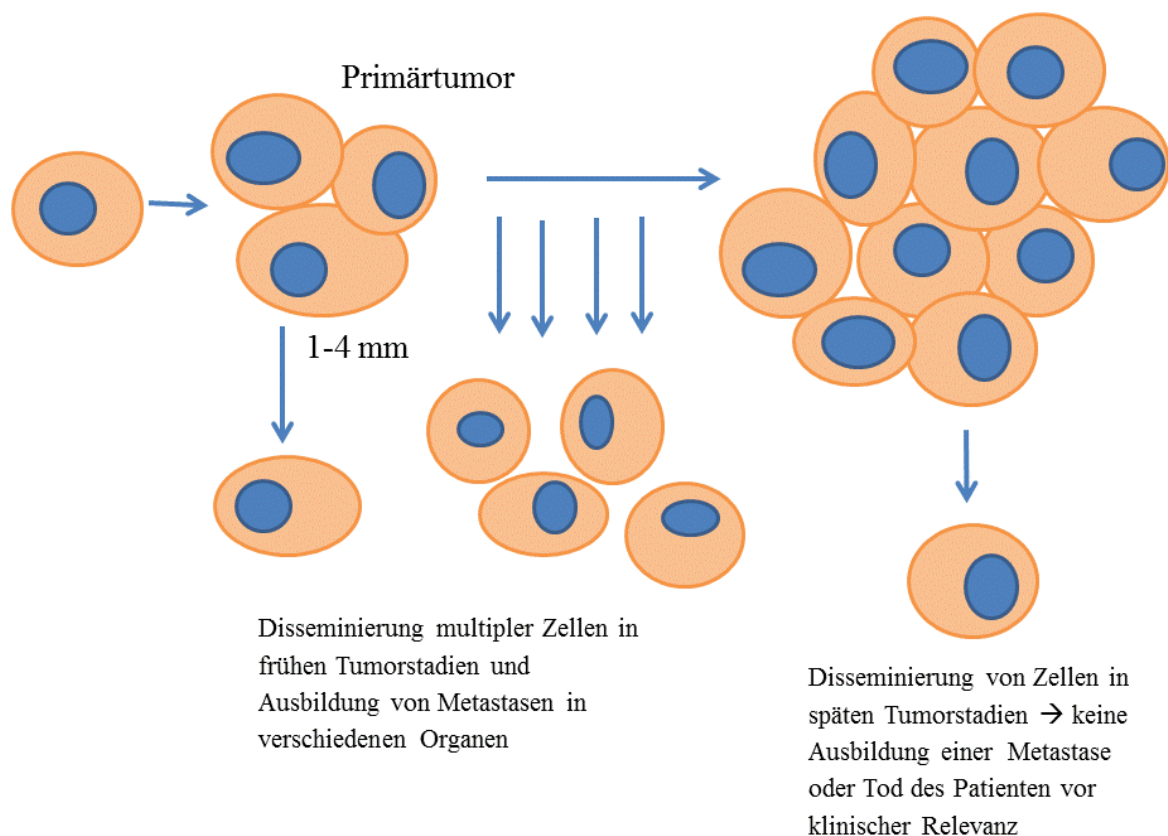


Abb. 5 Modell der parallelen Tumorprogression Das Modell der parallelen Tumorprogression geht von einer frühen Metastasierung aus und es zeigen sich früh multiple disseminierte Tumorzellen aus denen Metastasen entstehen können.

Tumorentitäten, wie Tumoren der Brust, der Prostata, der Lunge und des Ösophagus (Klein, 2009; Coghlin and Murray, 2010; Pantel und Brakenhoff, 2004). Kopf-Hals-Karzinome eignen sich aufgrund der meist ausgedehnt durchgeführten *Neck Dissection* und damit ausreichenden Lymphknotenproben gut, den Ablauf einer lymphogenen Metastasierung näher zu beleuchten.

1.5 Detektion von okkulten Mikrometastasen und disseminierten Tumorzellen

Trotz moderner Techniken finden sich bei 20-30% der Patienten okkulte Metastasen in regionalen Lymphknoten, also Metastasen, die auch nach Durchführung von bildgebenden Verfahren im Rahmen des *Staging* und einer routinemäßigen histopathologischen Aufarbeitung im Rahmen einer H&E-Färbung unentdeckt bleiben (Barrera et al., 2003). Zur Detektion dieser okkulten Metastasen, aber auch einzelner disseminierter Tumorzellen in formalinfixierten paraffineingebetteten Gewebeproben konnten sich zwei Nachweismethoden bewähren: Immunhistochemische Färbungen und PCR-Analysen. Bei der immunhistochemischen Färbung erfolgt der Einsatz von markierten monoklonalen Antikörpern gegen auf dem gesuchten Tumor vorkommende Antigene. Eine besondere immunhistochemische Färbung ist die Immunfluoreszenzfärbung, bei der die Antikörper mit einem fluoreszierenden Farbstoff markiert werden. Auch in dieser Arbeit kamen immunhistochemische Färbungen zur Detektion von Tumorzellen in Patientenproben zum Einsatz. Für die Detektion epithelialer Tumoren hat sich unter anderem der Nachweis von Zytokeratinen durchgesetzt (Pantel and Brakenhoff, 2004).

1.5.1 Zytokeratine

Intermediärfilamente sind 10 nm dicke Filamente, die ein passives Stützgerüst durch Bindung an membranständige Proteine bilden und in fast jeder Zelle vorkommen. Die Filamente sind Dimere, also zwei aneinander gelagerte Moleküle, die eine Einheit bilden. Es gibt über 60 verschiedene Intermediärfilamente. In die Gruppe der Intermediärfilamente gehören auch die im Epithel vorkommenden Zytokeratine, eine besonders vielfältige Gruppe an Stützproteinen. Man unterscheidet saure von basischen Zytokeratinen, außerdem können die Zytokeratine noch nach ihrem Gewicht in nieder- und hochmolekulare Zytokeratine unterschieden werden. Je ein basisches und ein saures Zytokeratinmolekül bilden immer ein Dimer, ein sogenanntes Heterodimer. Daher ergeben

sich zahlreiche Kombinationsmöglichkeiten, die für die entsprechenden Epithelarten charakteristisch sind, insgesamt gibt es 20 Zytokeratinproteine (CK1-20). Grob einteilen lassen sie sich in plattenepithelspezifische (CK 1-6 und CK 9-17) und zylinderepithelspezifische (CK 7-8, CK 18-20). Bestimmte plattenepithelspezifische Zytokeratine lassen sich auch in mehrreihigem Epithel und Mesothel nachweisen (Büttner and Thomas, 2003). Zytokeratine finden sich daher auch in den Schleimhäuten des oberen Aerodigestivtraktes, sowie in den Drüsen des Kopf-Hals-Bereiches und den aus diesen Strukturen entstehenden Tumoren. Gegen Zytokeratine gerichtete Antikörper können aus diesem Grund dem Nachweis von epithelialen Strukturen und den daraus entstandenen Tumoren dienen. Ein gängiger Marker für Epithelzellen ist Panzytokeratin und wird daher auch in der Routinediagnostik gehäuft eingesetzt. Panzytokeratin-Antikörper weisen Zytokeratinfilamente unabhängig von ihrer genauen Zusammensetzung nach, da sie gegen gemeinsame Epitope gerichtet sind. So lassen sich Epithelzellen in jedem Normalgewebe nachweisen. Der Panzytokeratin-Klon AE1/AE3 ist ein Gemisch aus zwei verschiedenen Antikörpern wobei einer gegen saure und einer gegen basische Zytokeratine gerichtet ist. Niedermolekulare Zytokeratine kommen besonders in Drüsen und deren Tumoren vor (Büttner and Thomas, 2003). AE1 ist gegen die Zytokeratine 10, 14-16 und 19, AE3 gegen die Zytokeratine 4-6, 8 und 9 (Kerl et al., 2003) gerichtet. Bereits in anderen Arbeiten mit Bezug auf die Metastasierung von Kopf-Hals-Karzinomen wurde der Panzytokeratinantikörper erfolgreich zur Detektion von Metastasen eingesetzt (Barrera et al., 2003; Enepekides et al., 1999; Hamakawa et al., 2000).

1.5.2 Zytokeratin 5 und 14

Die hochmolekularen Zytokeratine 5 und 14 (CK 5 und CK 14) gehören zu den plattenepithelspezifischen Zytokeratinen und kommen in der Epidermis, speziell in der differenzierenden Schicht, also am Übergang von der Basalschicht ins Stratum spinosum vor (Lüllmann-Rauch, 2009) und unter anderem in Epithelien der Speicheldrüsen und oralen Mucosa (Shores et al., 2004). CK 5 und 14 lassen sich durch Antikörper in von Epithelzellen ausgehenden Karzinomen nachweisen und eignen sich daher ebenfalls für den Nachweis von Primärtumor im Kopf-Hals-Bereich oder deren Metastasen, was auch in anderen Arbeiten gezeigt wurde (Shores et al., 2004).

1.5.3 CD44v6

CD44 und seine Isoformen sind transmembranöse Glykoproteine und zählen zur Gruppe der Adhäsionsmoleküle, die besonders an Zell-Zell- bzw. Zell-Matrix-Interaktionen beteiligt sind. CD44 bindet unter anderem an Strukturen der extrazellulären Matrix, wie beispielsweise Hyaluronsäure, Glykosaminoglykane oder Kollagen, sowie an Strukturen des Zytoskelettes, hier interagiert es besonders mit dem Aktin-Zytoskelett. Dadurch ist CD44 an Vorgängen wie Wundheilungsprozessen, Zellmigration, Tumorwachstum und Metastasierung beteiligt. Exprimiert wird CD44 besonders auf Zellen des hämatopoetischen Systems, aber auch auf Epithel- und Gliazellen, Fibroblasten und so weiter. Die mRNA von CD44 besteht aus 20 Exons, wobei 10 dieser Exons Grundlage für den konstanten Teil des Proteins sind, während durch die anderen 10 Exons durch alternatives Spleißen Isoformen, *Variants*, entstehen können (Screaton et al., 1993). Die Standardisoform von CD44, das CD44s, kommt auf normalen epithelialen und hämatopoetischen Zellen vor, während die durch alternatives Spleißen entstandenen *Variants* vorwiegend auf Zellen epithelialer Tumoren vorkommen (Ishida, 2000). Studien ergaben, dass CD44 Variant 6 (CD44v6), sowohl auf normalen Zellen des Epithels im Kopf-Hals-Bereich exprimiert wird, als auch in transformierten Zellen und manifesten Karzinomen (Mack and Gires, 2008). Auch wird vermutet, dass die Prognose von Kopf-Hals-Karzinomen assoziiert ist mit der Expression von CD44-Molekülen (Kawano et al., 2005). Aus diesem Grund dient in dieser Arbeit ein gegen CD44v6 gerichteter Antikörper der Detektion von Mikrometastasen und disseminierten Tumorzellen von Kopf-Hals-Karzinomen.

1.6 Ziele der Arbeit

Die schlechte Prognose von Karzinomen des Kopf-Hals-Bereichs hat sich in den letzten Jahren nur unwesentlich verändert (Chin et al., 2004). Da es sich bei dem Lymphknotenstatus um einen der wichtigsten, derzeit sogar den wichtigsten prognostischen Faktor handelt, steht die Untersuchung der Metastasierung von HNSCC weiterhin in vielen Studien im Mittelpunkt (Leemans et al., 2011). Auch zeigte sich, dass eine Vielzahl von Metastasen, besonders Mikrometastasen und disseminierte Tumorzellen, bei der Untersuchung der Lymphknoten eines Patienten mit HNSCC übersehen werden und so der Routinediagnostik entgehen (Hermans, 2006). Auf Grund der oftmals diagnostisch oder therapeutisch durchgeführten *Neck-Dissection* bei Patienten mit

HNSCC, vgl. Abschnitt 1.3.1, und der daraus resultierenden Vielzahl an Lymphknotenproben eignen sich Kopf-Hals-Karzinome gut zur Studie der lymphogenen Metastasierung. Ziel dieser Arbeit ist daher unter anderem, mit Hilfe einer immunhistochemischen Färbung okkulte Mikrometastasen und disseminierte Tumorzellen in Lymphknoten bei Patienten mit pN0-Status nachzuweisen und die lymphogene Metastasierung genauer zu untersuchen. Das Auffinden dieser okkulten Metastasen kann einen Einfluss auf die Therapieplanung haben und so in einem dann lymphknotenpositiven Stadium beispielsweise eine adjuvante Radiatio oder eine umfangreichere Form der *Neck Dissection* zur Folge haben. Daher sind genaue Kenntnisse über den Lymphknotenstatus bei jedem Patienten mit HNSCC zur individuellen Therapieplanung notwendig. Auch ist es Ziel dieser Arbeit den Einfluss der gefundenen Mikrometastasen und disseminierten Tumorzellen in Bezug auf die Prognose, also das krankheitsfreie Überleben und die tumorassoziierten Todesursachen, zu verdeutlichen. Auch die Lokalisation der gefundenen Mikrometastasen, das sogenannte *Mapping*, und disseminierten Tumorzellen in Bezug auf bevorzugte Metastasierungswege bestimmter Tumorentitäten umfassen einen Teil dieser Dissertation.

In dieser Arbeit wird versucht, mit einer immunhistochemischen Färbung mittels Antikörpern gegen bestimmte Antigene von Karzinomen im Kopf-Hals-Bereich typische Strukturen dieser Karzinome in Lymphknoten darzustellen und so disseminierte Tumorzellen und Mikrometastasen in Lymphknoten von Patienten mit einem pN0 Status aufzufinden. In der Routinediagnostik wird zur Detektion von Metastasen in entnommenen Lymphknoten häufig eine immunhistochemische Färbung mit einem Panzytokeratin-Antikörper wie AE1/AE3 durchgeführt (Büttner und Thomas, 2003). Zusätzlich zu dem AE1/AE3-Panzytokeratin-Antikörpermisch werden hier noch zwei weitere Antikörpersysteme, CD44v6-Antikörper, sowie CK 5 und CK 14-Antikörper, angewandt. Diese Antikörpersysteme fanden bereits in anderen Studien Anwendung zur Detektion epithelialer Tumoren des Kopf-Hals-Bereiches (Becker et al., 2004, Mack und Gires, 2008, p. 44). Im Rahmen dieser Dissertation können durch die Anwendung verschiedener Antikörpersysteme diese miteinander verglichen werden.

In dieser Arbeit werden nicht nur das Vorliegen von Mikrometastasen und disseminierten Tumorzellen bei pN0-Patienten mit HNSCC hinsichtlich des Einflusses auf die individuelle Prognose und Therapieplanung, sondern auch das Tumorstadium zum

Zeitpunkt des Metastasenfundes näher betrachtet. So war es Ziel dieser Arbeit durch das Auffinden von Mikrometastasen in frühen Tumorstadien die Theorie der parallelen Tumorprogression (siehe auch Kapitel 1.4.1 Unterschiedliche Modelle der Metastasierung auf Seite 17) auch für Kopf-Hals-Karzinome zu unterstützen.

2. Material und Methoden

2.1 Patienten

Bei den ausgewählten Patienten handelt es sich um Patienten mit einem gesicherten Karzinom im Kopf- und Halsbereich im cN0-Stadium, die in einem Zeitraum von Januar 2007 bis Februar 2011 in der Klinik für Mund-, Kiefer- und Plastische Gesichtschirurgie des Universitätsklinikums Düsseldorf operativ versorgt wurden. Im Rahmen der operativen Therapie wurde bei diesen Patienten eine selektive *Neck Dissection* durchgeführt und die Lymphknoten histopathologisch aufgearbeitet. Schließlich wurden alle Patienten mit einem histopathologisch negativen Lymphknotenstatus unabhängig vom weiteren TNM-Stadium in die Studie eingeschlossen. Es wurden Proben von insgesamt 58 Patienten, davon 23 Frauen und 35 Männer untersucht. Die Patienten waren zum Operationszeitpunkt zwischen 32 und 93 Jahre alt, wobei das mittlere Alter 70 Jahre betrug. Bei allen untersuchten Patienten lag eine schriftliche Einverständniserklärung zur wissenschaftlichen Aufarbeitung des entnommenen Gewebes vor, vergleiche Abschnitt 2.11.

Es befanden sich insgesamt 54 Patienten mit HNSCC unter den ausgewählten Patienten. Als Negativkontrollen dienten Lymphknoten von einem Patienten mit Pseudarthrose, zwei Patienten mit Zustand nach Unterkiefer-Fraktur und ein Patient mit Osteomyelitis des Unterkiefer, denen im Rahmen einer Operation eine unterschiedliche Anzahl an Lymphknoten entnommen wurden. Des Weiteren findet sich unter den ausgewählten Proben Material eines Patienten mit Osteoradionekrose des Unterkiefers nach primärer Radiatio bei bestehendem Plattenepithelkarzinom. Bei diesem Patienten wurden Lymphknoten im Rahmen einer Unterkiefer-Teilresektion entnommen. Die Lymphknoten dieses Patienten wurden ebenfalls als Negativkontrolle der angewendeten Färbung mituntersucht. Bei den ausgewählten Patienten mit gesichertem Karzinom wurde im Rahmen der Primärtumoroperation eine *Neck Dissection* durchgeführt und eine unterschiedliche Anzahl an Lymphknoten entnommen. Bei einem Karzinom der Mundhöhle beispielsweise wurde eine beidseitige selektive *Neck Dissection* der Level I-III, in Anlehnung an die aktuellen Leitlinien (Wolff et al., 2012), durchgeführt. Patienten, die zum Ausschluss eines Rezidives operiert wurden, wurde ebenfalls eine unterschiedliche Anzahl an Lymphknoten entnommen.

2.2 Entnahme der Lymphknoten und Aufbereitung

Die ausgewählten Patienten wurden in der Klinik für Mund-, Kiefer- und Plastische Gesichtschirurgie des Universitätsklinikums Düsseldorf in einem Zeitraum von Januar 2007 bis Februar 2011 operiert. Dort wurde im Rahmen der Operation eine *Neck Dissection* zur Lymphknotenausräumung oder eine gezielte Lymphknotenentnahme (Negativkontrollen) durchgeführt. Präoperativ erfolgte ein sonographisch unterstütztes Mapping und eine Kartierung der Lymphknoten auf einer Lymphknotenkarte analog zu den Lymphknotenleveln in Abbildung 2. Die Art der Lymphknotenausräumung und Anzahl der entnommenen Lymphknoten lässt sich der Tabelle 4 entnehmen. Von jedem entnommenen Lymphknoten wurden soweit möglich 3 Schnitte angefertigt.

Tabelle 4 Art und Anzahl der Lymphknotenausräumung

Patienten- nummer	Ausdehnung der Lymphknoten- ausräumung rechts	Ausdehnung der Lymphknoten- ausräumung links	Anzahl der untersuchten Lymphknotenanschnitte pro Patient
1	3	1	149
2	1	3	226
3	2	2	59
4	3	3	109
5	2	2	97
6	2	2	78
7	2	2	58
8	0	4	19
9	0	1	85
10	1	0	120
11	3	3	46
12	1	0	114
13	2	2	36
14	3	1	66
15	1	3	96
16	2	0	26
17	3	3	20
18	3	3	20
19	0	1	12
20	2	2	56
21	0	3	5
22	0	1	149
23	0	0	33
24	3	2	55
25	2	2	208
26	3	3	140
27	2	1	57
28	3	2	56

Patienten- nummer	Ausdehnung der Lymphknoten- ausräumung rechts	Ausdehnung der Lymphknoten- ausräumung links	Anzahl der untersuchten Lymphknotenanschnitte pro Patient
29	3	2	123
30	2	3	28
31	1	3	131
32	3	2	110
33	0	2	74
34	-	-	8
35	3	3	50
36	2	2	36
37	3	3	73
38	-	-	14
39	0	0	62
40	2	3	140
41	0	0	5
42	3	3	114
43	3	3	31
44	-	-	9
45	3	3	48
46	2	3	52
47	0	1	160
48	2	3	50
49	2	2	117
50	2	3	116
51	2	0	38
52	2	2	34
53	-	-	2
54	2	0	37
55	3	0	35
56	0	2	38
57	2	1	257
58	0	0	3
Gesamt (Lymphknotenanschnitte)			4190

LK= Lymphknoten, 0= keine, 1= Funktionelle *Neck Dissection* bzw. MRND (modifizierte radikale *Neck Dissection*): Level I-V (Bocca and Pignataro, 1967), 2= SOHA (selective, supraomohyoidale *Neck Dissection*): Level I-III (Byers, 1985), 3= SHA (selective, suprahyoidale *Neck Dissection*): Level I-II (Koc et al., 1997), 4= radikale *Neck Dissection*: Level I-V (Robbins et al., 1991)

Die Lymphknoten wurden entsprechend der in Abschnitt 1.3.2 beschriebenen Lymphknotenlevel nach der *American Academy of Otolaryngology – Head and Neck Surgery* (Robbins et al., 2002) eingeteilt, einzeln nach Leveln sortiert entnommen und zur histopathologischen Begutachtung versandt. Anschließend wurden die entnommenen Lymphknoten in 3%iger Formaldehydlösung fixiert und in Paraffin eingebettet, entsprechend des Entnahmeortes beschriftet und im Rahmen der Routinediagnostik eine Hämatoxylin-Eosin-Färbung durchgeführt. Zwei Anschnitte der eingebetteten Lymphknoten wurden durch einen Pathologen des Universitätsklinikums Düsseldorf zum

Ausschluss von Lymphknotenmetastasen begutachtet. Alle ausgewählten Patienten sind hierbei als pN0 klassifiziert worden. Alle Proben wurden standardisiert in Paraffin eingebettet und archiviert. Die archivierten Lymphknoten, sowie eine Probe des Primärtumors, falls vorhanden, waren Grundlage der immunhistochemischen Färbungen dieser Arbeit.

2.3 Anfertigung der Paraffinschnitte

Von allen oben aufgeführten Patienten wurden die in der Pathologie der Heinrich-Heine-Universität Düsseldorf gelagerten in Paraffin eingebetteten Lymphknoten sowie bei den Karzinompatienten zusätzlich eine Probe des Primärtumors in die Färbung mit eingeschlossen. Hierfür wurden von den entsprechenden Paraffinblöcken jeweils drei aufeinanderfolgende 4 µm dicke Schnitte mit einem Mikrotom (Schlittenmikrotom SM 2000R, Leica Microsysteme, Deutschland) angefertigt. Anschließend wurden die Schnitte zur Glättung in ein Wasserbad (Wasserbad TEC 2602, Histo-Line®, Italien) gelegt und auf Objektträger aufgezogen. Zur Festigung der Schnitte auf den Objektträgern für die spätere immunhistochemische Färbung wurden die Schnitte im Anschluss für 30 Minuten bei 100°Cs und über Nacht bei 60°C im Wärmeschrank (Universalwärmeschrank UFE 550, Memmert GmbH und Co. KG, Deutschland) gelagert.

Zur Ausarbeitung der Antigenwiederherstellung und der optimalen Färbung wurden des weiteren Primärtumor- und Lymphknotenanschnitte von Patienten mit HNSCC verwendet, die ebenfalls in der Klinik für Mund-, Kiefer- und Plastische Gesichtschirurgie des Universitätsklinikums Düsseldorf operiert wurden, aber nicht zu dem für diese Arbeit ausgewählten Patientengut gehören.

2.4 Reagenzien und Geräte

2.4.1 Chemikalien und Antikörper

- 1 M Chlorwasserstoffsäure: 8,3 ml Hydrochlorid (Salzsäure 37% rauchend, Ref. 100317.1000, Merck Millipore, Darmstadt, Deutschland) vermischt mit 100ml Aqua dest.
- AB-Serum (Ref. 805135, Biotest AG, Dreieich, Deutschland)

- Anti-Mouse-Antikörper (Alexa Fluor® 488 *Goat Anti-Mouse SFX Kit*, Ref. A31620, invitrogen, Life Technologies GmbH, Darmstadt, Deutschland), jeweils eingesetzt in einer Konzentration von 10 µg/ml in 10%igem AB-Serum in PBS
- Anti-Rabbit-Cy3 (*Anti-Rabbit IgG (whole molecule), F(ab')₂ fragment–Cy3 antibody produced in sheep*, Ref. C2306, Sigma-Aldrich®, München, Deutschland), jeweils eingesetzt in einer Konzentration von 20 µg/ml in 10%igem AB-Serum in PBS
- CD44v6 (Novocastra™, *Lyophilized Mouse Monoclonal Antibody CD44 Variant 6*, Leica Biosystems, Wetzlar, Deutschland), jeweils eingesetzt in einer Verdünnung 1:50 in 10%igem AB-Serum in PBS
- Cytokeratin-5-Antikörper (*Rabbit monoclonal antibody*, Ref. NB110-56916, Novus biologicals, Cambridge, Großbritannien), jeweils eingesetzt in einer Verdünnung 1:100 in 10%igem AB-Serum in PBS
- Cytokeratin-14-Antikörper (*Rabbit polyclonal antibody*, Ref. Ab53115, abcam®, Cambridge, Großbritannien), jeweils eingesetzt in einer Verdünnung 1:100 in 10%igem AB-Serum in PBS
- Diaminobenzidin-Chromogen-Substrat (Liquid DAB + Substrat Chromogen System, Ref. K3468, Dako Deutschland GmbH, Hamburg, Deutschland)
- EDTA (*Ethylenediaminetetraacetic acid*, E9884-100G, Sigma-Aldrich®, München, Deutschland)
- Entellan® (Ref. 1079600500, Merck Millipore, Darmstadt, Deutschland)
- Ethanol (Ref. 100983.2511, Merck Millipore, Darmstadt, Deutschland)
- Hämatoxylin-Eosin (Mayers Hämalaunlösung, Ref. 1.09249.2500, Merck Millipore, Darmstadt, Deutschland)
- Isotypenkontrolle MOPC 21 (*Mouse IgG1, κ (MOPC-21), Purified Immunoglobulin, Mouse Isotype Control*, Ref. M5284, Sigma-Aldrich®, München, Deutschland), jeweils eingesetzt in einer Konzentration von 2 µg/ml in 10%igem AB-Serum in PBS
- Isotypenkontrolle aus Rabbit Immunglobulinen (*Rabbit Immunoglobulin Fraction*, Ref. X0903, Dako Deutschland GmbH, Hamburg, Deutschland), jeweils eingesetzt in einer Konzentration von 2 µg/ml in 10%igem AB-Serum in PBS
- Natriumcitrat (*Tri-Sodium citrate dihydrate*, Ref. 106448.0500, Merck Millipore, Darmstadt, Deutschland)

- Natriumhydroxid (Natronlauge 32%, Ref. T197, Carl Roth GmbH und Co. Kg, Karlsruhe, Deutschland)
- Panzytokeratin AE1/AE3 (zwei verschiedene Klone von Anti-Cytokeratin monoklonalen Antikörpern, AE1 and AE3, Ref. MU071-UC, BioGenex, Fremont, Californien, USA), jeweils eingesetzt in einer Verdünnung 1:250 in 10%igem AB-Serum
- Paraformaldehyd (Ref. 818715.0100, Merck Millipore, Darmstadt, Deutschland)
- PBS (*phosphate buffered saline*, pH 7,4, 10fach konzentriert, Ref. 70011-036, Gibco®, Life Technologies GmbH, Darmstadt, Deutschland), 500 ml verdünnt mit 4500 ml Aqua dest.)
- *Target Retrieval Solution (modified citrate buffer*, pH 6.1, Ref. S1699, Dako Deutschland GmbH, Hamburg, Deutschland)
- Tris (Tris-(hydroxymethyl)-aminomethan, PUFFERAN® ≥ 99,3 %, Carl Roth GmbH und Co. KG, Karlsruhe, Deutschland)
- Triton® X-100, Octoxinol 9 (T4284-100ml, Sigma-Aldrich®, München, Deutschland)
- Tween 20 (*TWEEN® 20 viscous liquid*, Ref. P1379, Sigma-Aldrich®, München, Deutschland)
- VECTASTAIN® ABC-Kit (VECTASTAIN® ABC-Kit Standard, *Mouse IgG*: PK-4002, *Rabbit IgG*: PK 4001, Vector Labs, USA, Vertriebspartner in Deutschland u.a. Enzo Life Science GmbH, Lörrach, Deutschland)
- Wasserstoffperoxid (Wasserstoffperoxid 30%, Ref. 1.085797.1000, Merck Millipore, Darmstadt, Deutschland)
- Xylol (Isomerengemisch, Ref. 28975.325, AnalaR® NORMAPUR®, VWR International GmbH, Darmstadt, Deutschland)

2.4.2 Geräteliste und Verbrauchsmaterialien

- Autoklav (D-65, Systec GmbH, Linden / Deutschland)
- Deckgläser (Paul Marienfeld GmbH & Co. KG, Lauda-Königshofen / Deutschland)
- Eindeckautomat (Tissue-Tek® GL C™ 550, Sakura Finetek GmbH, Staufen im Breisgau / Deutschland)

- Färbeautomat (Immunfärbeautomat i6000™, Firma BioGenex, DCS Innovative Diagnostik-Systeme, Dr. Christian Sartori GmbH & Co. KG, Hamburg / Deutschland)
- Feinwaage (Chyo IL-180, A. Hartstein GmbH, Würzburg / Deutschland)
- Pipetten (Mikroliterpipette Research, Eppendorf Vertrieb Deutschland GmbH, Wesseling / Deutschland)
- Mikroskop (DM5000 B, Leica Mikrosysteme GmbH, Wetzlar / Deutschland)
- Mikrotom (Schlittenmikrotom SM 2000R, Leica Microsysteme GmbH, Wetzlar / Deutschland)
- Objektträger (Paul Marienfeld GmbH & Co. KG, Lauda-Königshofen / Deutschland)
- Pipetten aus Polysterol (5, 10 und 25mL), CORNING, Tewksbury / USA
- Pipettenspitzen TipOne (0,1-10, 1-200 und 101-1000µl) STARLAB GmbH, Hamburg / Deutschland
- Wasserbad (Köttermann GmbH & Co KG, Uetze / Deutschland)
- Wärmeschrank (Universalwärmeschrank UFE 550, Memmert GmbH und Co. KG Schwabach/ Deutschland)

2.5 Ausarbeitung des optimalen Puffers zur Antigenwiederherstellung für die Primärantikörper CD44v6 und Cytokeratin 5 und 14

Um ein vergleichbares Ergebnis der angewendeten immunhistochemischen Färbung zu erhalten, sollten alle Schnitte auf die gleiche Weise vor- und nachbehandelt werden, einzige Abweichung vom Färbeprotokoll sollte der eingesetzte Primärantikörper bleiben. Um diese Voraussetzung zu schaffen, wurden zunächst einige Färbungen mit unterschiedlichen Methoden zur Antigenwiederherstellung durchgeführt. Hierdurch sollte das Puffersystem und die Art der Erhitzung der Schnitte im Puffersystem identifiziert werden, die eine optimale Antigenwiederherstellung in Bezug auf alle drei Primärantikörpergemische erbringen.

Als Grundlage dienten 18 Anschnitte von in Paraffin eingebetteten Primärtumoren in einer Dicke von 4 µm von zwei Patienten mit einem HNSCC. Als Primärantikörper dienten in diesem Versuch zwei der auch später für die ausgewählten Patienten verwendeten Primärantikörpersysteme, CD44v6 und das Primärantikörpergemisch CK 5 und CK 14.

Die Schnitte wurden mittels Immunfluoreszenz-Doppelfärbung, eine im Forschungslabor der Klinik für Mund-, Kiefer- und Plastische Gesichtschirurgie des Universitätsklinikums Düsseldorf für die gewählten Antikörper bereits etablierte Färbung, angefärbt.

Die Hälfte der Schnitte, insgesamt 9 Schnitte, wurden als Negativkontrolle der angewendeten Färbung mitgeführt. Als Negativkontrollen der jeweiligen Primärantikörper wurden für CD44v6 die Isotypenkontrolle MOPC 21 und für das Antikörpergemisch aus CK 5 und CK 14 die Isotypenkontrolle aus *Rabbit*-Immunglobulinen, wie in Kapitel 2.4.2 näher erläutert, anstatt des entsprechenden Primärantikörpers eingesetzt.

2.5.1 Auswahl und Herstellung der Pufferlösungen

Zur Durchführung der Antigenwiederherstellung wurden Puffer ausgewählt, die bereits in anderen Studien im Rahmen von immunhistochemischen Färbungen Anwendung gefunden hatten. So sind beispielsweise der 1 mM EDTA-Puffer (pH 8) und der Natrium-Citrat-Puffer (pH 6) gängige Puffer bei vielen immunhistochemischen Färbeprotokollen (Renshaw, 2007). Ein weiterer regelmäßig eingesetzter Puffer ist der Tris-EDTA-Puffer (Pileri et al., 1997). Darüber hinaus wurde eine *Target Retrieval Solution*, ein modifizierter Citratpuffer mit pH 6,1 der Firma Dako eingesetzt. Die *Target Retrieval Solution* war unverändert einsetzbar, die restlichen Pufferlösungen wurden von Hand hergestellt. Der EDTA-Puffer wurde hergestellt indem 0,37 g mit Aqua dest. auf einen Liter aufgefüllt und vermischt wurden. Der pH wurde mittels 1 M Natriumhydroxid bis zu einem pH von 8,0 titriert. Zum Erhalt des 1 M Natriumhydroxid erfolgte eine Verdünnung von 32%igem Natriumhydroxid in Aqua dest. Im Verhältnis von 1:8. Der oben aufgeführte Tris-EDTA-Puffer bestand aus 1,21 g Tris-(hydroxymethyl)-aminomethan und 0,37 g EDTA vermischt mit 1000 ml Aqua dest. Anschließend wurde 0,5 ml 0,05%iges Tween 20 hinzugefügt. Für die Herstellung des Natrium-Citrat-Puffers wurde 2,94 g Natriumcitrat mit 1000 ml Aqua dest. vermischt und im Anschluss der pH-Wert durch Titrieren mit einer 1 M Chlorwasserstoffsäure auf 6,0 eingestellt. Abschließend wurden 0,5 ml 0,05%iges Tween 20 hinzugefügt und gut gemischt. Um ein vergleichbares Ergebnis zu erzielen, wurden die Schnitte zwar unterschiedlichen Antigenwiederherstellungsmethoden, jedoch anschließend der gleichen Immunfluoreszenz-färbung zugeführt. Auch in anderen Studien zeigte sich der EDTA-Puffer überlegen (Pileri et al., 1997). Da das Ergebnis der Antigenwiederherstellung auch abhängig von den verwendeten Antikörpern ist, wurden

verschiedenen Methoden der Antigenwiederherstellung mit den in dieser Arbeit verwendeten Antikörpern getestet und anschließend miteinander verglichen, um den geeigneten Puffer für die in dieser Arbeit durchgeführten immunhistochemischen Färbungen auszuwählen.

2.5.2 Antigenwiederherstellung

Bei zwei der angefertigten Schnitte, davon eine Negativkontrolle, wurde keine Antigenwiederherstellung unterzogen, sondern die Schnitte direkt der Färbung zugeführt. Bei den restlichen 16 Schnitten wurde zunächst eine Entparaffinierung durchgeführt. Die Schnitte wurden zunächst für zwei Mal 10 Minuten in ein Bad aus Xylol getaucht und anschließend in einer absteigenden Alkoholreihe entwässert. Die Schnitte verweilten jeweils für 5 Minuten in 99,5%igem Ethanol, zweimalig in 96%igem Ethanol, zweimalig in 80%igem Ethanol und einmalig in 70%igem Ethanol. Anschließend wurde in einem Bad mit Aqua dest. für mindestens 5 Minuten gespült. Anschließend wurde die Antigenwiederherstellung durchgeführt. Hierfür wurden immer zwei Schnitte, davon jeweils eine Negativkontrolle, einer anderen Antigenwiederherstellungsmethode zugeführt. Insgesamt wurden vier verschiedene Puffersysteme zur Antigenwiederherstellung ausgewählt (vgl. Kapitel 2.5.1 Auswahl und Herstellung der Pufferlösungen auf Seite 32).

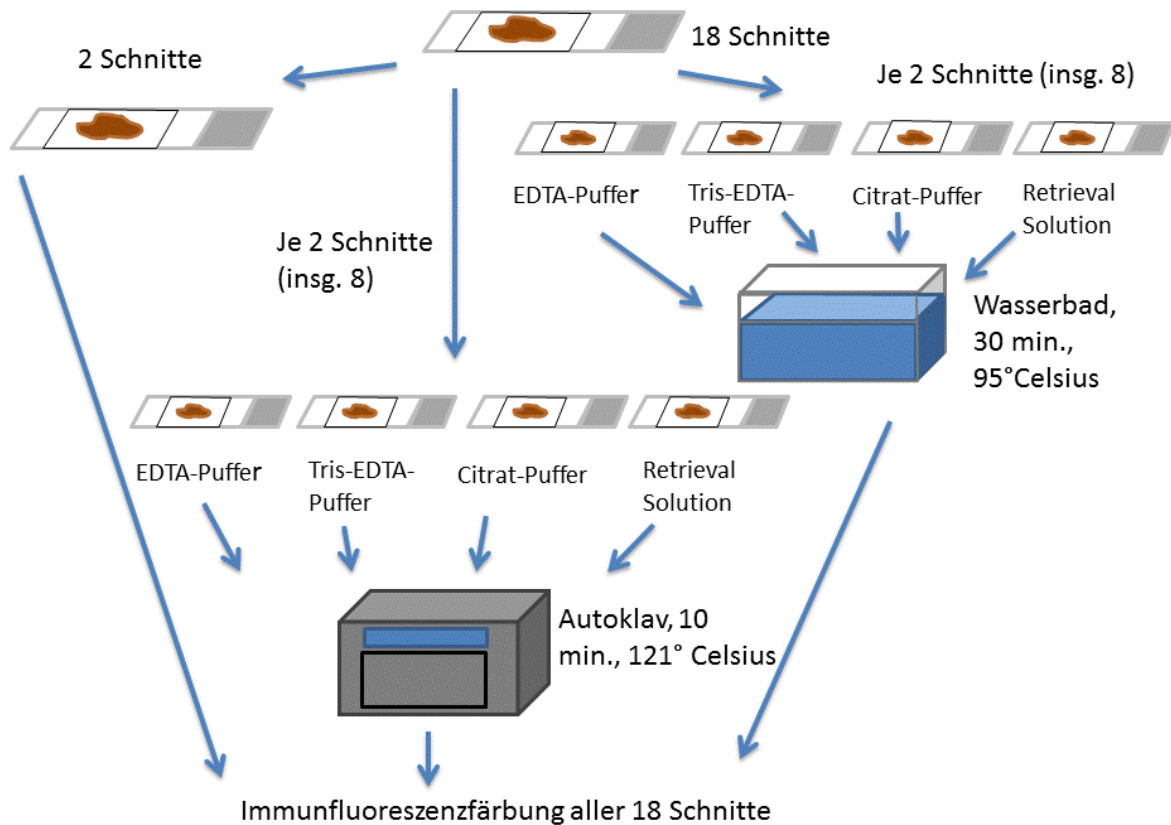


Abb. 6 Antigenwiederherstellung Diese Abbildung zeigt die Behandlung der unterschiedlichen Schnitte, also die Antigenwiederherstellung, denen sie jeweils zugeführt wurden. So erfolgte die Erhitzung unter Verwendung der abgebildeten Puffer entweder im Autoklav oder im Wasserbad, bei 2 Schnitten erfolgte keine Antigenwiederherstellung.

Außerdem wurden zwei verschiedene Systeme der Erhitzung der Schnitte in jeweils einem der vier ausgewählten Puffersysteme angewendet. Acht der Schnitte, je ein Schnitt und die entsprechende Negativkontrolle pro Puffer, wurden in einem der vier gewählten Puffer im Wasserbad (Köttermann, Forschungslabor der Klinik für Mund-, Kiefer- und Plastische Gesichtschirurgie, Universitätsklinikum Düsseldorf) bei 95°C für 30 Minuten erhitzt und kühlten anschließend bei Raumtemperatur ab. Die restlichen 8 Schnitte wurden entsprechend im Autoklav (Systec D-65, Systec GmbH, Forschungslabor der Klinik für Mund-, Kiefer- und Plastische Gesichtschirurgie, Universitätsklinikum Düsseldorf) bei 121°C für 10 Minuten erhitzt und kühlten dann bei Raumtemperatur ab (vgl. Abbildung 6). Anschließend wurden die Schnitte fünf Minuten in PBS gewaschen.

2.5.3 Immunfluoreszenzfärbung

Für die anfänglichen Testfärbungen wurde eine Immunfluoreszenzfärbung, die sich im Forschungslabor der Klinik für Mund-, Kiefer- und Plastische Gesichtschirurgie des Universitätsklinikums Düsseldorf bereits etabliert hat, ausgewählt. Es handelt sich hier um eine immunhistochemische Färbung mittels Antikörpern, bei der die Antikörper mit einem Fluoreszenzfarbstoff markiert werden. In diesem Fall wurde eine Doppelimmunmarkierung durchgeführt, also mittels zweier unterschiedlicher Antikörper zwei Epitope auf einer Gewebeprobe sichtbar gemacht und anschließend unter einem Fluoreszenzmikroskop ausgewertet. In der hier durchgeführten Immunfluoreszenzfärbung stellen sich später unter dem Mikroskop die mittels CD44v6 angefärbten Epitope grün fluoreszierend, die mittels CK 5 und CK 14 angefärbten Epitope rot fluoreszierend dar (vgl. Abbildung 7 auf der folgenden Seite).

Für die ausgewählte Immunfluoreszenzfärbung wurden alle 18 Schnitte zunächst für fünf Minuten mittels 0,5%iger Triton[®] X-100-PBS-Lösung permeabilisiert und dreimalig in PBS gewaschen. Zur Blockade unspezifischer Antikörperreaktionen wurde 20%iges AB-Serum in PBS (20% AB-Serum und 80% PBS) eingesetzt und für 20 Minuten auf den Schnitten belassen. Anschließend wurden die Schnitte zur Hälfte mit jeweils 200 µl der Primärantikörperlösung CD44v6 (1:50 Verdünnung, d.h. 80 µl CD44v6 Antikörper und 120 µl 10% AB-Serum in PBS) und zur Hälfte mit jeweils 200 µl der Isotypenkontrolle MOPC 21 (2 µg/ml in 10%igem AB-Serum in PBS) für 45 Minuten inkubiert. Gewaschen wurde dreimalig mit PBS. Die folgenden Schritte wurden im abgedunkelten Raum durchgeführt und die Schnitte während den Inkubationszeiten dunkel gelagert, um die Intensität der Immunfluoreszenzfärbung nicht abzuschwächen.

Um die Antikörperbindung sichtbar zu machen, wurde nun mit einer Pipette ein fluoreszierender Sekundärantikörper für 30 Minuten aufgetragen, in diesem Fall handelte es sich um jeweils 200 µl (10 µg/ml in 10%igem AB-Serum in PBS) des in Kapitel Antikörper (2.4.2) spezifizierten *Anti-Mouse*-Antikörpers (Alexa Fluor[®] 488). Es wurde erneut dreimalig mit PBS gewaschen. Um eine unspezifische Antikörperbindung auch für den zweiten Primärantikörper zu verhindern, wurde erneut für 20 Minuten mit 20%igem AB-Serum in PBS blockiert. Nun wurden die Schnitte mit dem zweiten Primärantikörpergemisch aus Cytokeratin-5-Antikörper und Cytokeratin-14-Antikörper (1:100 Verdünnung, d.h. 2 µl CK 5-Antikörper, 2 µl CK 14-Antikörper und 196 µl in 10%

AB-Serum in PBS) oder alternativ zur Durchführung der Negativkontrolle mit der *Rabbit*-Isotypenkontrolle (2 µg/ml in 10%igem AB-Serum in PBS) für 30 Minuten mit jeweils 200 µl der Antikörperlösungen inkubiert und anschließend mit PBS gewaschen.

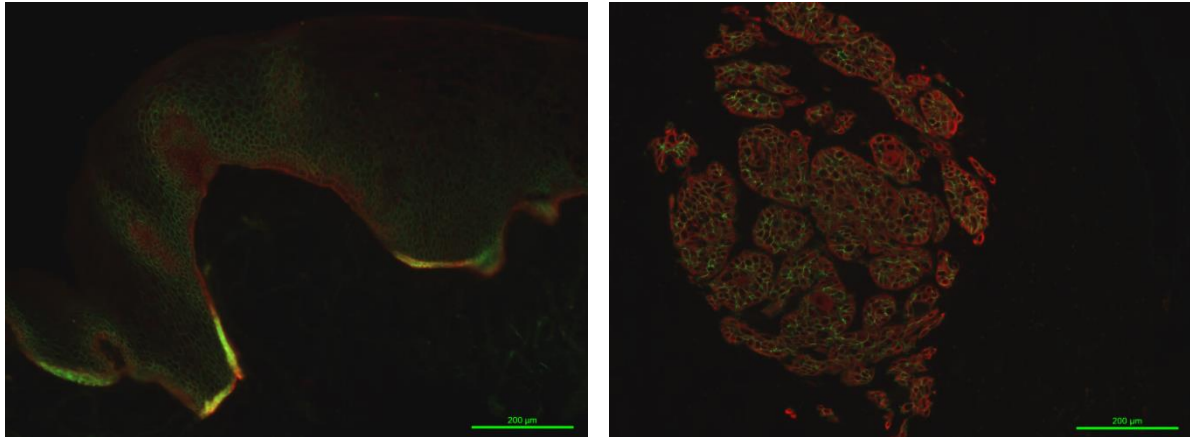


Abb. 7 Beispiel einer Immunfluoreszenzfärbung mit den Antikörpern CD44v6 und CK 5 und CK 14. Abbildungen aufgenommen in Overlaytechnik, es handelt sich um eine Doppelimmunfluoreszenzfärbung unter Verwendung der Antikörper CD44v6 und CK 5 und CK 14. Mittels des Fluochroms Alexa488 wird CD44v6 als grünes Fluoreszenzsignal sichtbar, Unter Verwendung des Fluorochroms Cy3 werden CK 5 und CK 14 als rotes Fluoreszenzsignal nachgewiesen. Links Anfärbung von Epithel, rechts Anfärbung eines Primärtumors. 100fache Vergrößerung

Auch diese Antikörperbindung wurde mit einem fluoreszierenden Sekundärantikörper sichtbar gemacht, hierfür diente *Anti-Rabbit-Cy3* (20 µg/ml in 10%igem AB-Serum in PBS). Nach dreimaligem Waschen in PBS wurde eine Fixierung mit 1%igem Paraformaldehyd in PBS durchgeführt und anschließend mit 0,2%igem PBST (Tween auf PBS) dreimal gewaschen. Anschließend wurden die Schnitte mit Entellan® betropft und mit einem Deckglas bedeckt.

2.6 Ausarbeitung des optimalen Puffers für den Primärantikörper AE1/AE3 und Auswahl des Puffers für die Färbung der Patientenproben

Da noch ein dritter Primärantikörper in die Untersuchungen einfließen sollte, wurde zusätzlich das Antikörpergemisch aus Cytokeratin AE1 und AE3 ausgewählt, welches auch in der Routinediagnostik eine breite Anwendung findet und ein gängiger Epithelmarker ist (Büttner and Thomas, 2003). Auch für diesen Primärantikörper galt es, eine passende Antigenwiederherstellung zu finden, die unter anderem auch für die Primärantikörper CD44v6 und CK5 und CK 14 geeignet sein sollte. Bei der

Literaturrecherche zeigte sich, dass der EDTA- und der Natrium-Citrat-Puffer im Rahmen von immunhistochemischen Färbungen mit AE1/AE3 angewendet wurden und sich so eine Übereinstimmung mit den Puffersystemen für die Primärantikörper CD44v6 und CK 5 und CK 14 ergab (Sharma et al. 2013, Yang et al., 2003, Hall et al., 2010). Um den geeigneten Puffer für den Primärantikörper AE1/AE3 zu identifizieren, wurden vier Schnitte eines Primärtumors von einem Patienten mit HNSCC sowie vier Schnitte mit Epithel aus dem Kopf-Hals-Bereich einer Avidin-Biotin-Komplex-Färbung zugeführt (vgl. 2.9 Durchführung der Avidin-Biotin-Färbung mit den Patientenproben auf Seite 40). Je zwei Primärtumoranschnitte und zwei Epithelanschnitte, davon je eine Negativkontrolle, wurden im Rahmen der Antigenwiederherstellung im EDTA-Puffer im Wasserbad erhitzt. Zwei Primärtumoranschnitte und zwei Epithelanschnitte, davon je eine Negativkontrolle, wurden im Natrium-Citrat-Puffer erhitzt (zur Herstellung vgl. Kapitel 2.5.1 Auswahl und Herstellung der Pufferlösungen). Die Negativkontrollen wurden mit der Isotypenkontrolle aus Rabbit Immunglobulinen inkubiert.

2.7 Auswertung der unterschiedlichen Antigenwiederherstellungsmethoden

Die Schnitte wurden mit dem Leica DM5000B (Leica Microsystems, Deutschland) mikroskopiert und ausgewertet. Von den gefärbten Schnitten wurde jeweils ein repräsentatives Areal ausgewählt und in der gleichen Vergrößerung, in diesem Fall eine 10fache Vergrößerung, ein Foto angefertigt. Die Intensität wurde miteinander verglichen und für die Antikörpersysteme CD44v6, AE1/AE3 und CK 5 und 14 der EDTA-Puffer in Kombination mit einer Erhitzung der Schnitte im Wasserbad zur Antigenwiederherstellung ausgewählt (vgl. Kapitel 2.5). Diese Antigenmaskierung wurde für alle gewählten Primärantikörper in den späteren Färbungen eingesetzt, um so einheitliche Voraussetzungen für einen späteren Vergleich und die Auswertung der Schnitte zu schaffen.

2.8 Auswahl der Färbung für die Patientenproben, Erprobung der Färbung mit den Primärantikörpern CD44v6, Zytokeratin 5 und Zytokeratin 14

2.8.1 Grundlagen der Avidin-Biotin-Färbung

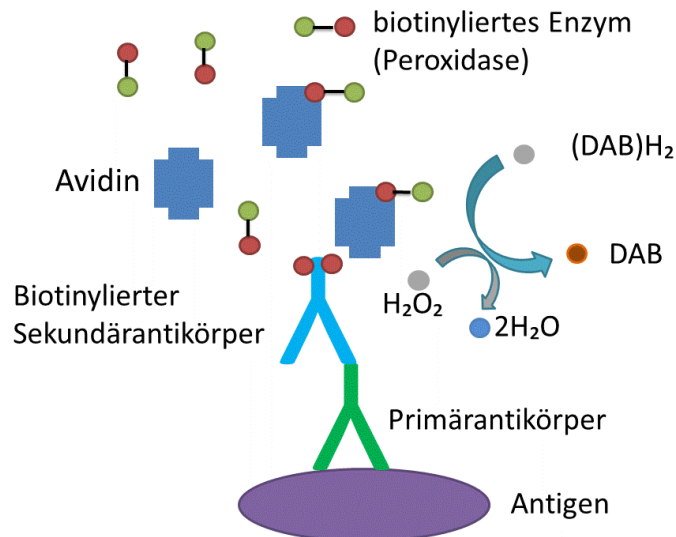


Abb. 8 Avidin-Biotin-Komplex-Färbung Ein Primärantikörper bindet an ein zu detektierendes Antigen, dann bindet ein biotinylierter Sekundärantikörper, der gegen den Primärantikörper gerichtet ist. Das an den Sekundärantikörper gebundene Biotin stellt so eine Verbindung zum Avidin her. Hinzugabe des biotinylierten Enzyms (Peroxidase). Anschließend werden die markierten Antigene mit einem 3,3,-Diaminobenzidin-Chromogen-Substrat-System sichtbar gemacht.

Für die spätere immunhistochemische Färbung von circa 2200 Schnitten der ausgewählten Patienten war die ursprünglich gewählte Immunfluoreszenzfärbung zu arbeits- und kostenintensiv. Es wurde daher eine Färbung ausgewählt die sich auch in einem einfachen automatisierten Immunfärbesystem durchführen lässt. Die Avidin-Biotin-Complex-Färbung schien hierfür geeignet, es ist eine verbreitete Färbemethode und auch in anderen wissenschaftlichen Arbeiten zeigten sich für diese Färbung repräsentative Ergebnisse (Hsu et al., 1981, Kawano et al., 2005). Diese Färbung nutzt die Affinität des Glykoproteins Avidin zum Vitamin Biotin. Zunächst bindet ein Primärantikörper an das zu detektierende Antigen. Ein biotinylierter Sekundär-antikörper, der gegen die artspezifischen Immunglobulinketten des Primärantikörpers gerichtet ist, bindet dann an den Primärantikörper. Das an den Sekundärantikörper gebundene Biotin stellt so eine Verbindung zum Avidin her (Hsu et al., 1981) (vgl. Abbildung 8).

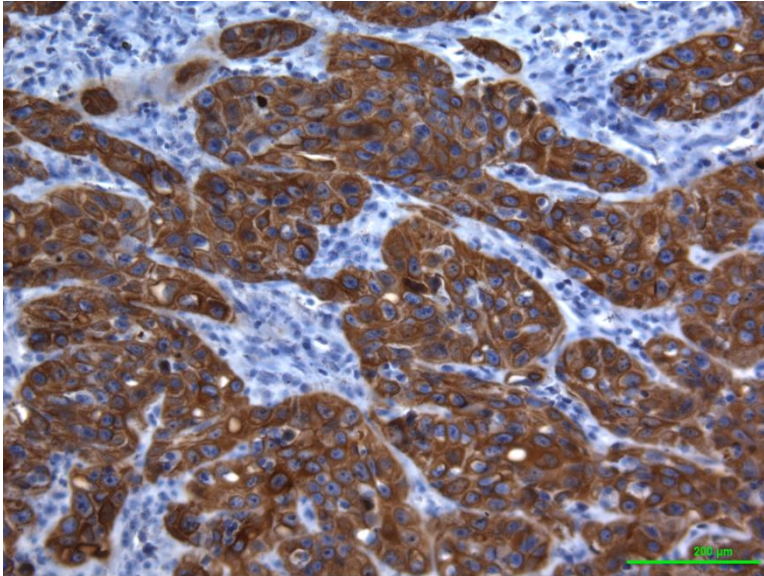


Abb. 9 Beispiel einer Avidin-Biotin-Komplex-Färbung Angefärbter Primärtumor mittels der Avidin-Biotin-Komplex-Färbung (als Beispiel), als Gegenfärbung wurde eine Hämatoxylin-Eosin-Färbung verwendet. 100fache Vergrößerung.

Bei der hier gewählten Färbung aus dem VECTASTAIN[®] ABC-Kit dient eine Peroxidase als Enzym. Die biotinylierte Peroxidase bildet einen Komplex mit dem an den Sekundärantikörper gebundenen Avidin. Anschließend werden die markierten Antigene mit einem 3,3,-Diaminobenzidin-Chromogen-Substrat-System sichtbar gemacht. Das zugeführte Substrat ist in diesem Fall Wasserstoffperoxid. Nach Zugabe des Chromogens und des Wasserstoffperoxid wird das Chromogen unter Bildung von Wasser zu einem braunen Endprodukt oxidiert (vgl. Abbildung 8 auf Seite 388). Es entsteht eine charakteristische Braunfärbung der entsprechenden Areale (vgl. Abbildung 9 auf dieser Seite).

2.8.2 Testfärbung für die Primärantikörper CD44v6 und Zytokeratin 5 und Zytokeratin 14

Die Avidin-Biotin-Complex-Färbung wurde zunächst an histologischen Schnitten von Gewebeproben von Patienten getestet, die nicht der in Kapitel 2.1 Patienten auf Seite 25 aufgeführten Patientengruppe angehören. Grundlage waren insgesamt acht Schnitte, vier Primärtumoranschnitte und vier Lymphknotenanschnitte, die mit der Avidin-Biotin-Complex-Färbung angefärbt wurden. Je ein Primärtumoranschnitt und ein Lymphknotenanschnitt wurde mit dem Primärantikörper CD44v6, der dazugehörigen Negativkontrolle der Isotypenkontrolle MOPC 21, oder den Primärantikörpern gegen CK 5 und CK 14, beziehungsweise der entsprechenden Isotypen-Negativkontrolle aus Rabbit Immunglobulinen inkubiert. Die Durchführung der Avidin-Biotin-Complex-Färbung

erfolgte wie im folgenden Kapitel (Kapitel 2.9 Durchführung der Avidin-Biotin-Komplex-Färbung mit den Patientenproben) beschrieben.

Für diese Arbeit wurde die Avidin-Biotin-Komplex-Färbung für die Untersuchung der Proben der im Kapitel 2.1 Patienten auf Seite 25 beschriebenen Patienten zur Suche von Mikrometastasen und disseminierten Tumorzellen festgelegt.

2.9 Durchführung der Avidin-Biotin-Komplex-Färbung mit den Patientenproben

Die Paraffinschnitte der Gewebeproben der oben aufgeführten Patienten auf den Objektträgern wurden zunächst entparaffiniert um der Färbung zugänglich gemacht zu werden. Hierfür wurden die Schnitte jeweils zweimalig für 10 Minuten mit einem Xylol-Bad behandelt und anschließend in einer absteigenden Alkoholreihe entwässert. Jeweils für 5 Minuten wurden die Schnitte zweimal mit 99,5%igem Ethanol, zweimal mit 96%igem Ethanol, zweimal mit 80%igem Ethanol und einmal mit 70%igem Ethanol eingetaucht und anschließend in einem Färbetrog mit Aqua dest. für mindestens 5 Minuten gespült.

Um die Antigene der späteren Antikörperfärbung zugänglich zu machen, wurde danach eine Demaskierung der Schnitte mit einem EDTA-Puffer durchgeführt. Dafür wurde ein 1mM EDTA-Puffer hergestellt (siehe Kapitel 2.5.1 Auswahl und Herstellung der Pufferlösungen auf Seite 32). Der Puffer wurde in einer Glaskasten in einem Wasserbad (Wasserbad Typ 3043, Köttermann, Deutschland) auf 95°C erhitzt. Die Schnitte ruhten dann in einem Färbeeinsatz für 30 Minuten im Puffer im Wasserbad bei 95°C. Danach wurden die Schnitte im Puffer verbleibend aus dem Wasserbad entfernt um 20 Minuten bei Raumtemperatur abzukühlen. Anschließend wurden die Schnitte für 5 Minuten in einem Färbetrog in PBS gewaschen.

Die endogene Peroxidase wurde durch ein Bad in einer Lösung mit 0,3%igem Wasserstoffperoxid in PBS für 10 Minuten blockiert und anschließend wurde mit einer 0,03%igen Aqua-dest.- Triton[®] X-100-Lösung gespült. Um ein besseres Ergebnis der Färbung durch ausreichende Antikörperkonzentrationen zu erzielen wurden, die Schnitte mit einem Liquid Blocker Pen (PAP Pen Liquid Blocker, Science Service GmbH, Deutschland) umrandet, um ein Abfließen der aufgetragenen Lösungen zu verhindern.

Die folgenden Schritte wurden von einem automatisierten Immunfärbesystem (Immunfärbesysteme i6000™, BioGenex, USA) bei Raumtemperatur durchgeführt. Jeweils 60 Schnitte wurden so gleichzeitig mit der Avidin-Biotin-Complex-Technik angefärbt und mit einem der drei Primärantikörper inkubiert. Dabei handelte es sich um 59 Objektträger mit Lymphknotenanschnitten, sowie einem Objektträger eines Primärtumoranschnittes als Positivkontrolle für die jeweilige Färbung. Negativkontrollen wurden in Form von Lymphknotenanschnitten von Patienten ohne HNSCC (vgl. Tabelle 4) mitgeführt. Als Grundlage für die Avidin-Biotin-Complex-Färbung diente ein VECTASTAIN® ABC-Kit.

Die Schnitte wurden zunächst mit 200 µl eines Normalserums, 3 Tropfen in 10ml PBS, für 20 Minuten inkubiert, um unspezifische Antikörperbindungen zu blockieren. Für den späteren Primärantikörper CD44v6 wurde ein *Mouse*-Serum eingesetzt, für die Primärantikörper CK 5, CK 14 und Panzytokeratin AE1/AE3 ein *Rabbit*-Serum. Beide Seren sind Teil des VECTASTAIN® ABC-Kits. Anschließend wurde mit einem der drei ausgewählten Antikörper-Gemische mit jeweils 200 µl pro Objektträger für 30 Minuten inkubiert und mit PBS gewaschen. Die für diese Arbeit ausgewählten Primärantikörper waren CD44v6 (1:50 Verdünnung in 10%-igem AB-Serum in PBS), ein Antikörper-Gemisch aus Cytokeratin-5-Antikörpern und Cytokeratin-14-Antikörpern, in einer 1:1-Mischung (1:100 Verdünnung in 10%-igem AB-Serum in PBS), und Panzytokeratin AE1/AE3 (1:250 Verdünnung in 10%-igem AB-Serum in PBS). Die pro Patientenprobe angefertigten drei Anschnitte wurden also mit jeweils einem der drei Antikörpergemische inkubiert.

Anschließend wurden die Schnitte mit 200 µl der Sekundärantikörperlösung, ein biotinylierten Antikörper (VECTASTAIN® ABC-Kit), 1 Tropfen in 10ml PBS, für 30 Minuten inkubiert und mit PBS erneut gewaschen. Als nächster Schritt wurden 200 µl des Avidin-Biotin-Complex-Reagenz (VECTASTAIN® ABC-Kit), 2 Tropfen Reagenz A und 2 Tropfen Reagenz B in 10ml PBS, auf die Schnitte gegeben und für 30 Minuten belassen und anschließend mit PBS gewaschen. Im letzten Schritt im Färbeautomaten erfolgte die Visualisierung der Antikörper-Avidin-Biotin-Komplexe mittels Diaminobenzidin-Chromogen-Substrat (1 Tropfen Diaminobenzidin-Chromogen pro ml Substrat), welches für 10 Minuten inkubiert und mit PBS von den Präparaten gewaschen wurde. Als Gegenfärbung wurde eine Hämatoxylin-Eosin-Färbung für 3 Minuten verwendet und die

Präparate wurden im Anschluss unter fließendem Leitungswasser gewässert. Zur Fixierung der gefärbten Schnitte wurde eine aufsteigende Alkoholreihe eingesetzt, es erfolgte ein Bad jeweils eine Minute in 70%igem, 80%igem und zuletzt 99,5%igem Ethanol, außerdem wurden die Schnitte für zwei Minuten in Xylol getaucht. Abschließend wurden die Schnitte im Eindeckautomaten (Tissue-Tek® GL C™ 550, Sakura Finetek, Deutschland) eingedeckt.

Mikroskopiert wurden die Schnitte mit dem Leica DM5000B (Leica Microsystems, Deutschland). Eine Kontrolle der als positiv für Mikrometastasen oder einzelne disseminierte Tumorzellen erachteten Schnitte erfolgte durch zwei unabhängige Pathologen, Prof. Dr. med. Stephan Baldus, zum Zeitpunkt der Dissertationsarbeit Pathologie Universitätsklinikum Düsseldorf, aktuell Institut für Pathologie, Bergisch Gladbach, und Dr. med. Csaba Toth, zum Zeitpunkt der Dissertationsarbeit Pathologie Universitätsklinikum Düsseldorf, aktuell Pathologisches Institut, Universitätsklinikum Heidelberg.

2.10 Statistische Auswertung, die Kaplan-Meier Methode

Für die Darstellung und Analyse des Gesamtüberlebens (kumulatives Überleben) wurde in dieser Arbeit die Kaplan-Meier Methode ausgewählt. Hierbei wird das Überleben der Patienten über einen Zeitraum dargestellt, das Versterben eines Patienten definiert immer einen neuen Zeitraum. Verstirbt ein Patient, so verringert sich die Überlebenschance des Patientenkollektives und die Kurve sinkt. Zudem können die Patienten in unterschiedliche Gruppen eingeteilt werden, in dieser Arbeit beispielsweise in Patienten mit und ohne detektierte Mikrometastasen und disseminierte Tumorzellen. So lässt sich ein Überlebensunterschied zwischen den Gruppen in einer Kaplan-Meier Kurve darstellen (Ziegler et al., 2007).

2.11 Software

Zum Erstellen dieser Dissertation wurden die Programme Microsoft Word 2010, Microsoft Power Point 2010 und Microsoft Excel 2010 verwendet. Mikroskopiert wurde mit dem Leica DM5000B (Leica Microsystems, Deutschland). Mit der dazugehörigen Software,

Leica Application Suite (Leica Microsystem, Deutschland), wurden die in dieser Arbeit abgebildeten Fotos erstellt.

2.12 Ethikvotum

Studiennummer: 3090

Ethikkommission der Medizinischen Fakultät der Heinrich-Heine-Universität

Detektion und molekulargenetische Charakterisierung einzelner disseminierter Tumorzellen in Lymphknoten und Knochenmark von Patienten mit Kopf-Hals-Karzinom

3. Ergebnisse

3.1 Identifizierung der optimalen Antigendemaskierung

Nach der Entnahme von Gewebeproben müssen diese zur histologischen Aufarbeitung fixiert werden, um autolytische Prozesse durch in der Gewebeprobe vorhandene Enzyme zu verhindern. Ziel ist es hierbei, die Zellstruktur des Gewebes möglichst gut zu erhalten. Eine bewährte Konservierungsmethode stellt die Einbettung der Proben in Paraffin dar (Lüllmann-Rauch, 2009). Jedoch werden durch die Fixierung der Gewebeproben in einer Formalinlösung und anschließende Einbettung in Paraffin Proteine in der Gewebeprobe miteinander quervernetzt. So kann es teilweise zu einem Verlust der Antigenität kommen, dies erschwert die Detektion bestimmter Strukturen mit immunhistologischen Färbungen. Die durch den Fixierungsprozess bedingte Veränderung der Epitopstruktur ist oftmals reversibel, so dass die Epitope wieder durch die zugehörigen Antikörper erkannt werden können. Zur Demaskierung der Antigene, also der Wiederherstellung der Epitopstruktur, haben sich zwei Methoden bewährt: Einerseits die enzymgestützte Demaskierung durch milde Proteolyse, das sogenannte *protease induced epitope retrieval*, andererseits die schonendere Methode, das *heat induced epitope retrieval*, bei der die Gewebeproben in einem Puffer erhitzt werden und durch feuchte Hitze eine Demaskierung der Antigene erfolgt (Kerl et al., 2003). In dieser Arbeit wurde ebenfalls die *heat induced epitope retrieval*-Methode angewandt. Wie in Abschnitt 2.5 beschrieben, wurden im Rahmen dieser Arbeit verschiedene Puffersysteme und Erhitzungsmethoden für die ausgewählten Antikörper, CK 5 und CK 14, CD44v6, sowie AE1/AE3, getestet, um so die optimale Methode zur Antigendemaskierung zu identifizieren.

3.1.1 Identifizierung der optimalen Antigenwiederherstellungsmethoden für die Antikörpersysteme CD44v6 und Zytokeratin 5 und 14

Im Rahmen einer Doppel-Immunfluoreszenzfärbung wurden für die Antikörpersysteme CD44v6 und CK 5 und CK 14 vier verschiedene Puffersysteme und zwei verschiedene Methoden der Erhitzung der Schnitte im Puffer getestet. Als Gewebeproben dienten hier Schnitte von Primärtumoren von Patienten mit HNSCC. Zu den getesteten Puffern gehörten der 1 mM EDTA-Puffer (pH8), der Natrium-Citrat-Puffer (pH 6), der Tris-EDTA-Puffer sowie die *Target Retrieval Solution*, ein modifizierter Citrat-Puffer mit pH 6,1 der

Firma Dako, erhitzt wurden die Schnitte entweder im Wasserbad oder im Autoklaven, siehe auch Abschnitt 2.5.

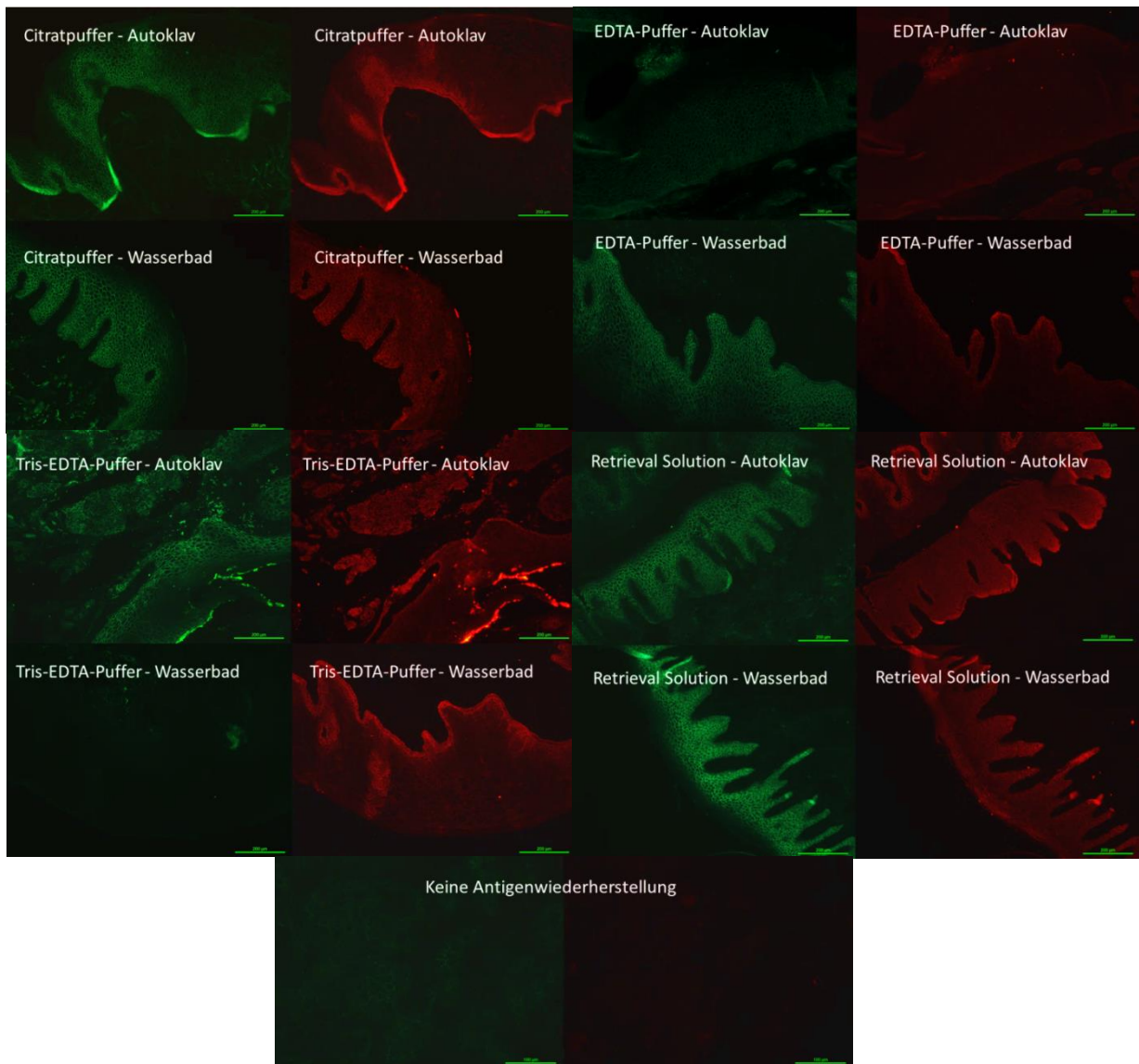


Abb. 10 Doppelimmunfluoreszenzfärbung von Primärtumoren mit unterschiedlichen Antigen-demaskierungsmethoden. Grünlich gefärbte Bereiche markiert mit CD44v6, rötliche Bereiche markiert mit CK 5/14, zudem ist jedes Bild beschriftet mit der Antigenwiederherstellungsmethode denen der entsprechende Schnitt zugeführt wurde. 100fache Vergrößerung (Messbalken entspricht 200 μm), Bilder ohne Antigenwiederherstellung in 200facher Vergrößerung (Messbalken entspricht 100 μm)

Nach Durchführung der Immunfluoreszenzfärbung wurden die Schnitte mikroskopiert und ausgewertet. Von den gefärbten Schnitten wurde jeweils ein repräsentatives Areal ausgewählt und in der gleichen Vergrößerung, in diesem Falle eine 10fache Vergrößerung, ein Foto angefertigt. Anschließend wurde die auf den Fotos festgehaltene Intensität der durchgeführten Immunfluoreszenzfärbung miteinander verglichen. Es zeigte sich beim

Vergleich der unterschiedlichen Erhitzungsmethoden eine deutlich bessere Antigendemaskierung und somit ein besseres Ergebnis der Immunfluoreszenzfärbung bei den Schnitten, die im Wasserbad erhitzt wurden (vgl. Abbildung 10 auf Seite 45). Bei den Puffern erzielten der Natrium-Citrat-Puffer, die *Retrieval Solution* und der EDTA-Puffer gute Ergebnisse (vgl. Abbildung 10). Im Vergleich dazu erfolgte durch den Tris-EDTA-Puffer eine deutlich schwächere Färbung der Areale und die Schnitte bei denen keine Antigendemaskierung erfolgte, wiesen eine sehr geringe Antikörperbindung und damit ein schwaches Ergebnis der Färbung auf (vgl. Abbildung 10). Die mitgeführten Negativkontrollen waren negativ für die durchgeführte Immunfluoreszenzfärbung und zeigten unter dem Mikroskop keine fluoreszierenden Areale.

3.1.2 Identifizierung der optimalen Antigenwiederherstellungsmethoden für das Antikörpersystem AE1/AE3

Um auch für das Antikörpersystem AE1/AE3 das optimale Puffersystem zu identifizieren, wurden in dieser Arbeit ein Natrium-Citrat-Puffer und ein EDTA-Puffer im Rahmen einer immunhistochemischen Färbung getestet (vgl. Abschnitt 2.6). Als Gewebeproben dienten auch hier Schnitte von Primärtumoren von Patienten mit HNSCC, sowie Anschnitte von Epithelproben aus dem Kopf-Hals-Bereich. Wie in Abschnitt 3.1.1 Identifizierung der optimalen Antigenwiederherstellungsmethoden für die Antikörpersysteme CD44v6 und Zytokeratin 5 und 14 auf Seite 44 beschrieben, zeigte die Erhitzung der Gewebeproben im Wasserbad im Rahmen der *heat induced epitope retrieval*-Methode die besseren Ergebnisse, daher wurden die Schnitte im Rahmen der Färbung mit dem Antikörper AE1/AE3 ebenfalls im Wasserbad im entsprechenden Puffer erhitzt. Anschließend wurde eine Avidin-Biotin-Komplex-Färbung mit dem Panzytokeratinantikörper durchgeführt und die Intensität der Schnitte in einer 10fachen Vergrößerung unter dem Mikroskop miteinander verglichen (vgl. Abbildung 11 auf der folgenden Seite).

In Bezug auf die getesteten Puffersysteme zeigte sich eine höhere Intensität der Färbung nach Anwendung des EDTA-Puffers im Rahmen der Antigendemaskierung. Die Schnitte, die im Rahmen der Antigendemaskierung im Natrium-Citrat-Puffer erhitzt wurden zeigten eine geringere Intensität. Sowohl die Anschnitte des Primärtumors, als auch die Epithelanschnitte (vgl. Abbildung 11) wurden hier weniger stark gefärbt. Insgesamt zeigte die durchgeführte Avidin-Biotin-Komplex-Färbung im Zusammenhang mit dem

ausgewählten Antikörper AE1/AE3 gute Ergebnisse, Tumorzellen waren deutlich erkennbar angefärbt. Die mitgeführten Negativkontrollen waren negativ, sie wiesen keine bräunlich verfärbten Areale auf. Die ausgewählte Avidin-Biotin-Komplex-Färbung im Zusammenhang mit dem Panzytokeratinantikörper AE1/AE3 zeigte sich daher für diese Arbeit als geeignet.

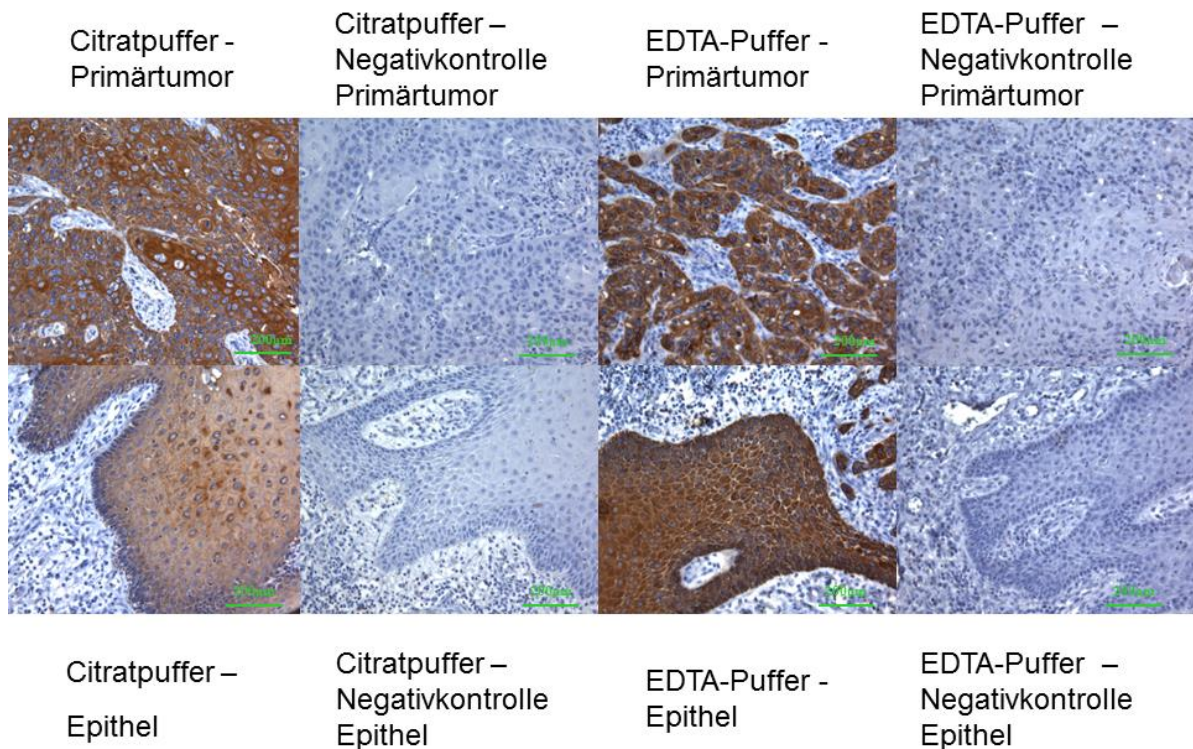


Abb. 11 Testfärbung mit dem Antikörper AE1/AE3. Anwendung einer Avidin-Biotin-Komplex-Färbung, als Gegenfärbung wurde eine Hämatoxylin-Eosin-Färbung verwendet. Beschriftet sind die Bilder mit der Antigenwiederherstellungsmethode denen die Schnitte zugeführt worden, zudem ob es sich bei dem Gewebe um Epithel oder Primärtumor handelt. 100fache Vergrößerung, Messbalken entsprechen 200 µm

3.2 Erprobung der Avidin-Biotin-Komplex-Färbung mit den Primärantikörpern CD44v6 und Zytokeratin 5 und 14

Die Avidin-Biotin-Komplex-Färbung zeigte bereits für das Antikörpersystem AE1/AE3 gute Ergebnisse. Um diese immunhistochemische Färbung als mögliche Standardfärbung für die in Abschnitt 2.2 beschriebenen Patientenproben in dieser Arbeit festzulegen, wurde sie noch für die Primärantikörper CD44v6 und CK 5 und CK 14 getestet. Hier dienten Primärtumoranschnitte von Patienten mit HNSCC und Lymphknotenanschnitte als

Testpräparate für die Färbung. Für jede immunhistochemische Färbung eines Schnittes wurde ein Schnitt als Negativkontrolle mitgeführt.

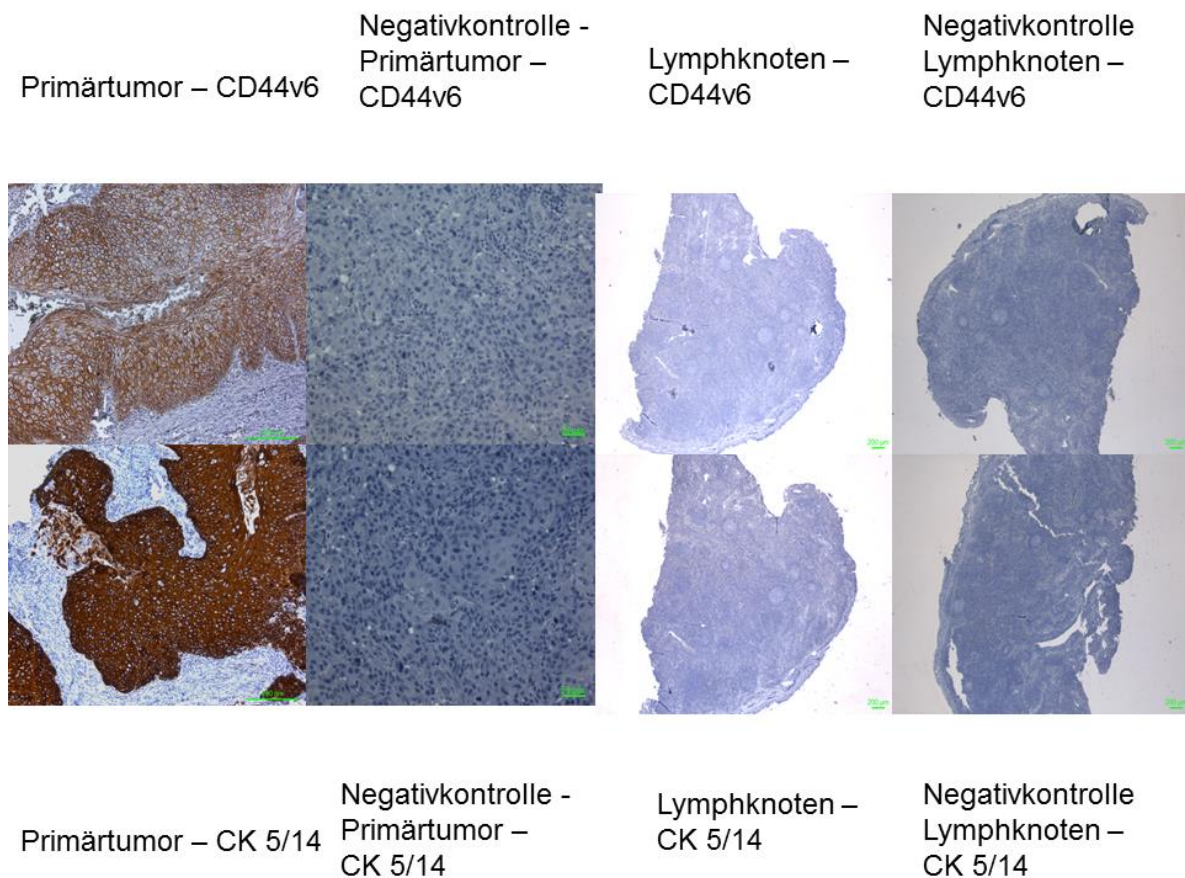


Abb. 12 Avidin-Biotin-Komplex-Färbung unter Verwendung der Antikörper CD44v6 und CK 5 und CK 14, Erprobung der Avidin-Biotin-Komplex-Färbung mit den Antikörpern CD44v6 und CK 5 und 14 an Primärtumoren (braun gefärbte Bereiche), sowie Lymphknoten. Zusätzlich wurde eine jeweils eine Negativkontrolle mitgeführt. Als Gegenfärbung wurde eine Hämatoxylin-Eosin-Färbung verwendet. Zellkerne blau gefärbt. Primärtumoren in einer 100fachen Vergrößerung (Messbalken 200µm), Negativkontrollen der Primärtumoren in 200facher Vergrößerung (Messbalken 50 µm), Lymphknotenanschnitte in einer 50fachen Vergrößerung (Messbalken 200 µm).

Die Schnitte wurden nach Durchführung der immunhistochemischen Färbungen mikroskopiert und Fotos der entsprechenden Schnitte in einer 10fachen Vergrößerung angefertigt (Abbildung 12 auf dieser Seite) so dass die Intensität der durchgeführten Färbungen miteinander verglichen werden konnte. Die Anschnitte der Primärtumoren wurden mit der Avidin-Biotin-Komplex-Färbung für den jeweiligen Primärantikörper, CD44v6 und CK 5 und CK 14, deutlich angefärbt (Abbildung 12). Die ebenfalls angefärbten Lymphknoten wiesen keine unspezifisch angefärbten Strukturen auf, die Negativkontrollen der Primärtumor- und Lymphknotenanschnitte waren eindeutig negativ.

3.3 Detektion von Mikrometastasen und disseminierten Tumorzellen in Lymphknoten von pN0-Patienten mit HNSCC

In diese Studie wurden insgesamt entnommene Lymphknoten von 58 Patienten eingeschlossen, davon 54 Patienten mit der Diagnose eines Kopf-Hals-Karzinoms, die genauen Patientendaten finden sich in Abschnitt 2.1 auf Seite 25. Unter den Patienten befanden sich 14 Patienten mit einem Karzinom im Bereich des Unter- oder Oberkiefers, 5 Patienten mit einem Karzinom der Wange, 12 Patienten mit einem Karzinom der Zunge, 20 Patienten mit einem Karzinom des Mundbodens, 3 Patienten mit einem Karzinom des Alveolarfortsatzes, 4 Patienten mit einem Karzinom der Lippe, 2 Patienten mit einem Karzinom des Gaumens, ein Patient mit einem Karzinom der Glandula parotis und ein Patient mit einem Karzinom im Bereich des Vestibulum oris (vgl. Abbildung 14 auf Seite 50). Eine genaue Auflistung der Tumorlokalisation sowie des genauen Tumorstadiums des entsprechenden Patienten lässt sich der Tabelle 5 entnehmen. Die genaue Verteilung der Tumorstadien in Abhängigkeit des Geschlechtes lässt sich aus der Abbildung 13 auf dieser Seite entnehmen.

Tumorstadien und Geschlechtsverteilung

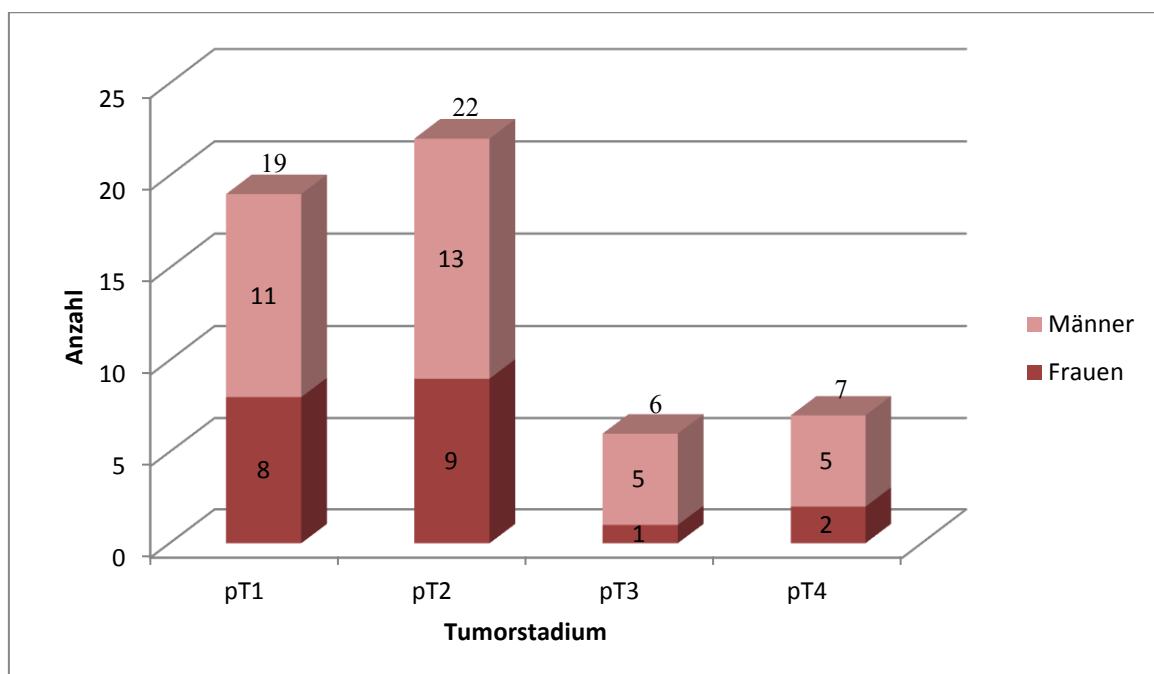


Abb. 13 Tumorstadien und Geschlechtsverteilung. Übersicht über die Probenzahl der verschiedenen Tumorstadien und die jeweilige absolute Anzahl von Frauen und Männern. pT= pathologisch gesicherte Tumorausdehnung

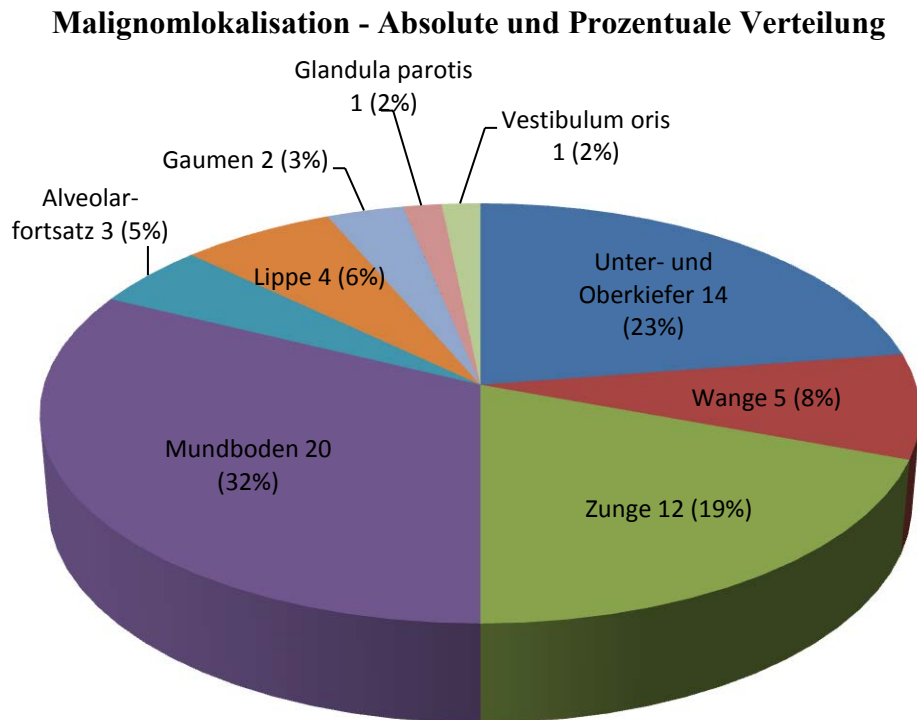


Abb. 14 Absolute und Prozentuale Verteilung der Malignomlokalisierung. Relative prozentuale (in Klammern) und absolute Verteilung der Malignomarten, teilweise mehrfache Tumorlokalisationen für denselben Patienten.

Außerdem wurden 4 Patienten, mit den laufenden Nummern 34, 38, 44 und 53 (vgl. Tabelle 6 auf Seite 350) in die Studie mit eingeschlossen, die auf Grund anderer Diagnosen operiert und deren Lymphknoten als Negativkontrolle der gewählten Färbung mit eingeschlossen wurden (vgl. Abschnitt 2.1 auf Seite 25). Sofern vorhanden wurde auch eine Gewebeprobe des Primärtumors in die Studie mit eingeschlossen (vgl. Tabelle 5 auf Seite 51). Die insgesamt 52 Primärtumorproben dienten als Positivkontrollen der gewählten Färbung und es wurden Proben der Primärtumoren bei jedem Durchgang im Färbeautomat mitgeführt.

Tabelle 5 Auflistung der Patienten nach Geschlecht, Tumorlokalisierung, Tumorstadium, Resektion und Rezidiv

Patienten - nummer	Geschlecht	Lokalisation	pT- Stadium	R	Rezidiv im Verlauf 0=nein 1=ja
1	M	Unterkiefer links	pT4a	0	0
2	M	Wange rechts	pT2	0	0
3	W	Wange rechts	pT2	0	0
4	W	Zunge rechts	pT1	0	0
5	M	Unterlippe	pT1	0	0
6	M	Zungenrand links	pT1	0	0
7	W	Anteriorer Mundboden	pT2	0	1
8	M	Zweites Lokalrezidiv Mundboden	pT2	0	1
9	W	Mundboden links	pT2	0	1
10	M	Alveolarfortsatz rechts	pT2	0	0
11	M	Unterlippe	pT2	0	1
12	M	Wange rechts	pT4	1	1
13	W	Unterkieferschleimhaut, Anteriorer Mundboden	pT2	0	1
14	W	Mundboden links	pT2	0	0
15	M	Mundboden links	pT2	0	0
16	M	Gaumen rechts	pT2	1	1
17	M	Anteriorer Mundboden links	pT1	0	0
18	W	Unterkieferschleimhaut rechts	pT1	0	0
19	M	Zunge/Mundboden links	pT1	0	1
20	W	Alveolarfortsatz/ant. Mundboden	pT2	0	0
21	M	Mundboden, Zunge, Unterkiefer	pT4	0	1
22	M	Unterkiefer, Mundboden	pT3	0	1
23	W	Oberkieferschleimhaut	pT4	0	1
24	M	Zungenrand links	pT2	0	1
25	M	Zungenrand links	pT2	0	1
26	M	Mundboden, Zungenrand links	pT1	0	0
27	M	Unterkiefer	pT1	0	0
28	W	Unterkieferschleimhaut	pT1	0	0
29	M	Trigonum retromolare, Alveolarfortsatz	pT2	0	0
30	M	Unterkiefer ventral	pT4a	0	0
31	M	Anteriorer Mundboden	pT2	0	0
32	W	Wangenschleimhaut, Tuber maxillae links	pT1	0	0
33	M	Glandula parotis links	pT2	1	0
34	W	Unterkieferfraktur rechts	-	-	-
35	M	Anteriorer Mundboden	pT1	0	0

Patienten - nummer	Geschlecht	Lokalisation	pT- Stadium	R	Rezidiv im Verlauf 0=nein 1=ja
36	W	Zungenunterfläche, Frenulum	pT1		1
37	M	Unterlippe, Lippenrot	pT3	0	0
38	M	Unterkieferosteomyelitis	-	-	-
39	M	Oberkieferschleimhaut	pT2		1
40	W	Seitlicher Mundboden	pT2	0	0
41	W	Rezidivausschluss, Osteoradionekrose des Unterkiefers, ursprünglich Zungenrand links, Mundboden	pT3	-	0
42	W	Oberkieferschleimhaut rechts	pT4a	0	0
43	W	Zungenunterseite vordere 2/3 rechts	pT1	0	0
44	W	Pseudarthrose Unterkiefer	-	-	-
45	W	Unterlippe, Lippenrot	pT1	0	0
46	M	Anteriorer Mundboden rechts	pT1	0	0
47	M	Kieferhöhle links	pT3	0	0
48	M	Anteriorer Mundboden links	pT1	0	1
49	M	Weicher Gaumen, Tonsille beidseits	pT3	0	0
50	M	Zungenrand rechts	pT1	0	0
51	M	Unterkieferschleimhaut	pT4	0	0
52	W	Vestibulum oris	pT1	0	0
53	W	Zustand nach Unterkieferfraktur, Materialentnahme	-	-	-
54	M	Wangenschleimhaut	pT2	0	0
55	M	Zungenrand, Zungenspitze	pT1	0	0
56	W	Unterkieferschleimhaut	pT2	0	0
57	M	Seitlicher Mundboden	pT3	0	0
58	W	Rezidivausschluss (Patient 42) Seitlicher Mundboden	pT2	0	0

W=Weiblich, M=Männlich, pT= pathologisch gesichertes Tumorstadium, R= Resektionsart, 0= Tumorfreier Resektionsrand, 1= Tumor im Bereich des Resektionsrandes, laufende Patientenummer entspricht der Reihenfolge, der in die Studie aufgenommenen Patienten

Tabelle 6 Fehlende Primärtumoren bei den Gewebsproben

Patienten- nummer	Ursächliche Diagnose für das Fehlen eines Primärtumoranschnittes
34	Unterkieferfraktur
38	Osteomyelitis
41	Rezidivausschluss, Osteoradionekrose des Unterkiefers
44	Pseudarthrose
53	Unterkieferfraktur
58	Operation im Rahmen eines Rezidivausschluss

Von jeder Gewebeprobe wurden 3 Schnitte angefertigt, insgesamt wurden im Rahmen dieser Studie 2256 Schnitte angefertigt, auf Objektträger aufgezogen und mit einem der drei gewählten Primärantikörpersysteme mittels Avidin-Biotin-Komplex-Färbung gefärbt. Unter den 2256 Schnitten befanden sich insgesamt 162 Schnitte mit Anschnitten von Primärtumoren zur Positivkontrolle, somit 2094 Schnitte mit Lymphknotenproben, auf denen sich eine unterschiedliche Anzahl von Lymphknotenanschnitten befand. Insgesamt fanden sich unter den Proben 4190 Anschnitte von Lymphknoten, die unter dem Mikroskop ausgewertet wurden. Jeder Objektträger wurde nach dem gleichen Muster unter dem Mikroskop betrachtet. Das Screening erfolgte in überlappenden S-Linien von links unten beginnend. Es erfolgte zunächst eine Vorauswahl der Schnitte, bei der alle eindeutig negativen Schnitte aussortiert wurden. Suspekte Areale und Schnitte mit Verdacht auf Mikrometastasen und disseminierte Tumorzellen wurden beiseitegelegt und die Areale, beziehungsweise Zellen, markiert. Diese aussortierten Schnitte wurden durch zwei voneinander unabhängige Pathologen (Prof. Dr. med. S. E. Baldus, Institut für Pathologie, Zytologie und Molekularpathologie, Bergisch Gladbach, Dr. med. C. Toth, Pathologisches Institut, Universitätsklinikum Heidelberg) überprüft. Anhand der Zellkern- und Zellmorphologie wurden dann die Schnitte mit disseminierten Tumorzellen und Mikrometastasen von den Schnitten mit Artefakten getrennt.

3.3.1 Positivkontrollen

Alle mitgeführten Positivkontrollen in Form von Primärtumoranschnitten waren positiv für die durchgeführte Avidin-Biotin-Komplex-Färbung mit den Antikörpersystemen AE1/AE3, CD44v6 und einem CK 5 und 14-Antikörpergemisch. Insgesamt waren von 50 der 54 Patienten Primärtumoren vorhanden. Durch die Antikörperbindung und

anschließende immunhistochemische Färbung zeigten sich die Tumoreale bräunlich gefärbt, tumorfreie Areale zeigten lediglich durch die zur Gegenfärbung eingesetzte H&E-Färbung der Zellkerne in blau (vgl. Abbildung 15 der nächsten Seite). Die eingesetzten Antikörpersysteme riefen eine bräunliche Färbung im Primärtumorareal hervor, wobei sich in der Intensität der Färbung deutliche Unterschiede zeigten (vgl. Abbildung 15). So fand sich eine intensive Färbung für den Panzytokeratinantikörper AE1/AE3, sowie für das Antikörpergemisch aus CK 5 und CK 14. Die Schnitte, bei denen der Primärantikörper CD44v6 zum Einsatz kam, zeigten zwar eine bräunliche Färbung der Tumoreale, jedoch in einer deutlich geringeren Intensität im Vergleich zu den Antikörpern AE1/AE3, CK 5 und CK 14 (vgl. Abbildung 15). Bei drei Patienten konnte der Primärtumor mit der CD44v6-Färbung nicht angefärbt werden, jedoch mit den zwei anderen Antikörpersystemen.

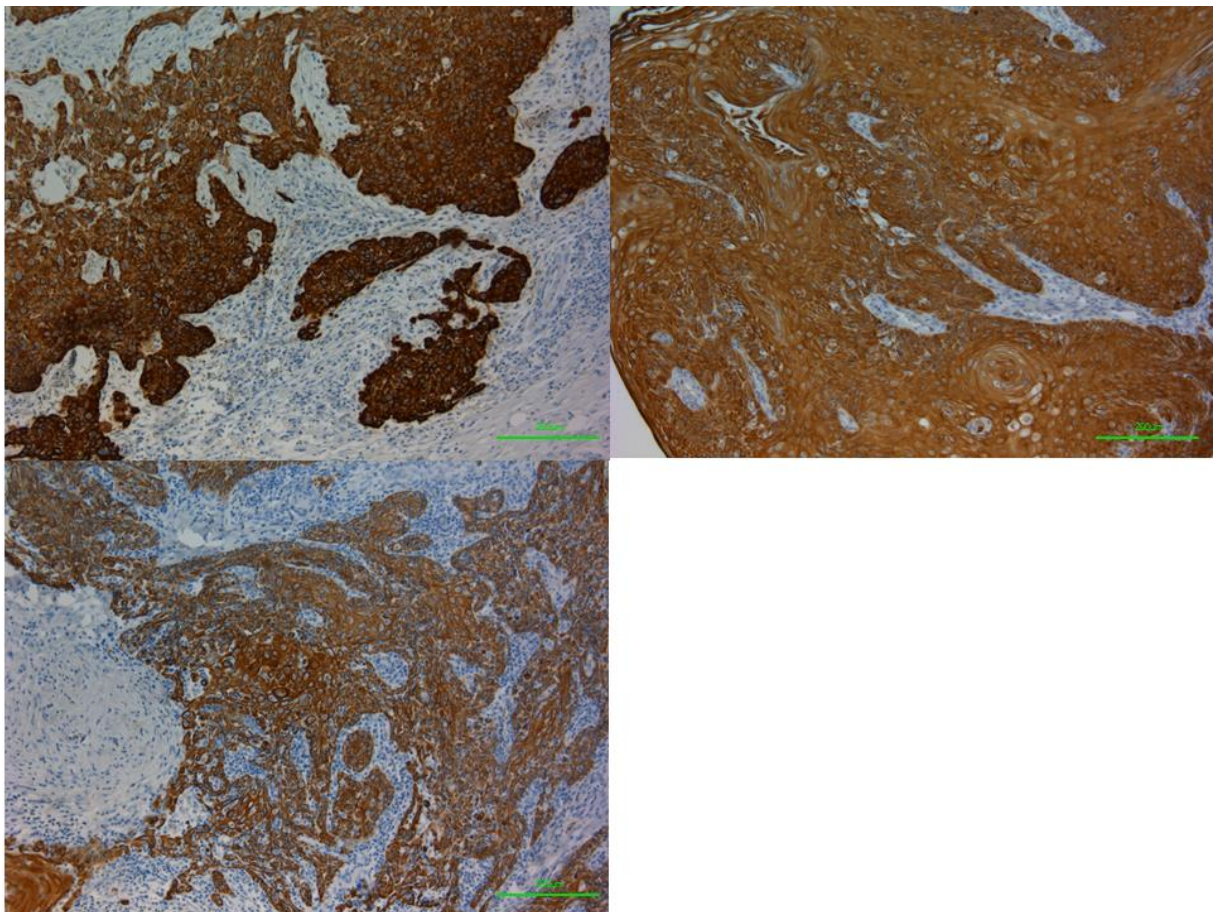


Abb. 15 Avidin-Biotin-Komplex-Färbung von Primärtumoranschnitten. Verwendete Antikörper: oben links – Antikörper AE1/AE3, oben rechts CK 5/14-Antikörper, unten links CD44v6-Antikörper. Anwendung einer Avidin-Biotin-Komplex-Färbung, als Gegenfärbung wurde eine Hämatoxylin-Eosin-Färbung verwendet. Braunlich gefärbt zeigen sich die Primärtumoren, die Zellkerne sind blau angefärbt. 100fache Vergrößerung, Messbalken entsprechen 200µm

3.3.2 Negativkontrollen

Als Negativkontrollen für die gewählte Avidin-Biotin-Komplexfärbung und zum Ausschluss von Artefakten oder fälschlicherweise angefärbten tumorfreien Bereichen oder Zellen wurden Lymphknotenproben von Patienten, die auf Grund einer anderen Diagnose operiert wurden, bei der immunhistochemischen Färbung mitgeführt (vgl. Abschnitt 3.3 Detektion von Mikrometastasen und disseminierten Tumorzellen in Lymphknoten von pN0-Patienten mit HNSCC). In diesen Lymphknoten befanden sich keine angefärbten Zellen oder Zellgruppierungen, die Proben waren negativ für die ausgewählte Färbung.

3.3.3 Detektierte Mikrometastasen und disseminierte Tumorzellen




Abb. 16 Detektierte Mikrometastasen mit der Avidin-Biotin-Komplex-Färbung, Verwendete Primärantikörper: oben links Panzytokeratin-Antikörper AE1/AE3, oben rechts CK 5/14-Antikörper, unten links CD44v6-Antikörper. Abgebildet sind die detektierten Mikrometastasen, angefärbt mit der in dieser Arbeit verwendeten Avidin-Biotin-Komplex-Färbung, als Gegenfärbung wurde eine Hämatoxylin-Eosin-Färbung verwendet. Bräunlich gefärbt zeigen sich die Mikrometastasen, die Zellkerne sind blau angefärbt. 100fache Vergrößerung, Messbalken entsprechen 200µm

Die insgesamt 4190 Lymphknotenanschnitte wurden ebenfalls mikroskopiert nach Durchführung der Avidin-Biotin-Komplex-Färbung mit den gewählten Antikörpersystemen und auf Mikrometastasen und disseminierte Tumorzellen untersucht.

Unter den immunhistochemisch gefärbten Lymphknotenschnitten fanden sich insgesamt 8 Schnitte mit Mikrometastasen von vier unterschiedlichen Patienten. Dabei fand sich bei einem Patienten (Nr.2) eine Mikrometastase, die auf einem Anschnitt mit dem Panzytokeratinantikörper AE1/AE3 angefärbt war. Bei einem weiteren Patient (Nr.12) zeigte sich die Mikrometastase in 3 Anschnitten angefärbt mit jeweils einem der drei Primärantikörper-systemen, AE1/AE3, CD44v6 und CK5 und CK 14. Hierbei erschien die Färbung mit dem Primärantikörper CD44v6 schwach im Vergleich zu den übrigen Primärantikörpern. Die dritte Mikrometastase wurde bei Patient Nr. 29 auf einem mit AE1/AE3 gefärbten Schnitt detektiert. Die vierte Mikrometastase befand sich auf Gewebeproben von Patient Nr. 57 ebenfalls auf 3 Anschnitten, jeweils angefärbt mit einem der Primärantikörpern (vgl. Tabelle 7 auf Seite 57). Alle Mikrometastasen waren deutlich als solche zu erkennen (vgl. Abbildung 16 auf Seite 55) und sind bei der Untersuchung der entsprechenden Lymphknoten der Routinediagnostik entgangen. Abschließend fand sich also bei vier von den 58 für die Studie ausgewählten pN0-Patienten eine Mikrometastase und die Patienten wiesen somit einen positiven Lymphknotenstatus auf.

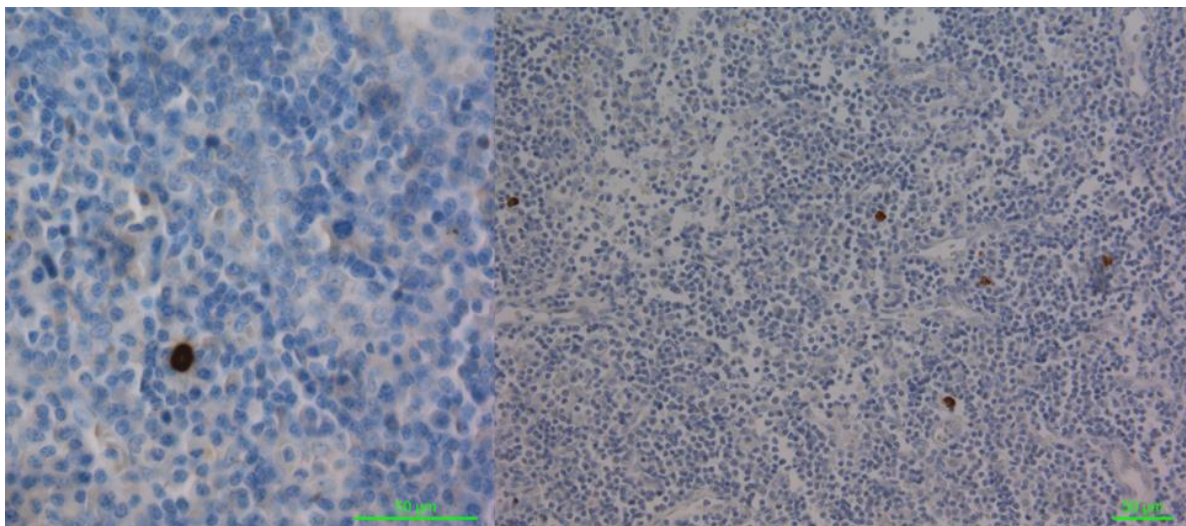


Abb. 17 Disseminierte Tumorzellen angefärbt mit der Avidin-Biotin-Komplex-Färbung. Beispiele für detektierte disseminierte Tumorzellen (Pfeile). Als Gegenfärbung wurde eine Hämatoxylin-Eosin-Färbung verwendet, sodass disseminierte Tumorzellen bräunlich gefärbt sind, sonstige Zellkerne blau gefärbt sind. links 400fache Vergrößerung, rechts mehrere disseminierte Zellen in 200facher Vergrößerung

Zusätzlich zu den detektierten Mikrometastasen konnten im Rahmen dieser Arbeit auch einzelne disseminierte Tumorzellen (vgl. Abbildung 17) in Lymphknotenanschnitten nachgewiesen werden. Insgesamt fanden sich bei 11 Patienten in einer unterschiedlichen Anzahl an Lymphknotenanschnitten einzelne disseminierte Tumorzellen. Bei einem dieser 11 Patienten (Nr. 57) fand sich zusätzlich auch eine Mikrometastase (s.o.). Bei 8 der 11 Patienten wurde in einem Lymphknotenanschnitt eine einzelne disseminierte Tumorzelle detektiert, bei zwei Patienten (Nr. 5 und 57) zeigte sich in zwei Anschnitten ein positiver Fund, bei einem Patient (Nr. 15) waren insgesamt drei Schnitte positiv für disseminierte Tumorzellen (vgl. Tabelle 7 dieser Seite). Auffällig war hierbei, dass 2 der 15 Schnitte (13%) mit disseminierten Tumorzellen mit Panzytokeratin AE1/AE3 angefärbt waren, die restlichen 13 Schnitte (87%) mit dem Antikörpergemisch CK 5 und CK 14, sich jedoch keine mit CD44v6 angefärbten Schnitte mit disseminierten Tumorzellen fanden.

Tabelle 7 Patienten mit detektierten Mikrometastasen oder disseminierten Tumorzellen

Patienten- nummer	Anzahl der betroffenen Lymphknoten mit Mikrometastasen	Anzahl der betroffenen Lymphknoten mit disseminierten Tumorzellen	Lokalisation des Primärtumors	pT-Stadium
2	1	0	Wange	2
5	0	2 Schnitte	Unterlippe	1
7	0	1 Schnitt	Mundboden	2
9	0	1 Schnitt	Mundboden	2
12	1	0	Wange	4
13	0	1 Schnitt	Mundboden	2
15	0	3 Schnitte	Mundboden	2
16	0	1 Schnitt	Gaumen	2
22	0	1 Schnitt	Mundboden	3
26	0	1 Schnitt	Mundboden, Zunge	1
29	1	0	Alveolarfortsatz	2
50	0	1 Schnitt	Zunge	1
55	0	1 Schnitt	Zunge	1
57	1	2 Schnitte	Mundboden	3

pT-Stadium = pathologisch gesichertes Tumorstadium zum Zeitpunkt der Operation

Insgesamt waren in dieser Studie bei 14 der 58 Patienten, also bei 24% der Patienten, Schnitte positiv für disseminierte Tumorzellen oder Mikrometastasen. Betrachtet man die Tumorlokalisierung der einzelnen Patienten, so fanden sich bei Tumoren der Glandula

parotis, des Unter- oder Oberkiefers und des Vestibulum oris keine Mikrometastasen oder disseminierte Tumorzellen, während bei Lokalisationen wie der Wange 28% der Karzinome Mikrometastasen oder disseminierte Tumorzellen aufwiesen, bei Karzinomen des Gaumens sogar 33,3% (vgl. Abbildung 18).

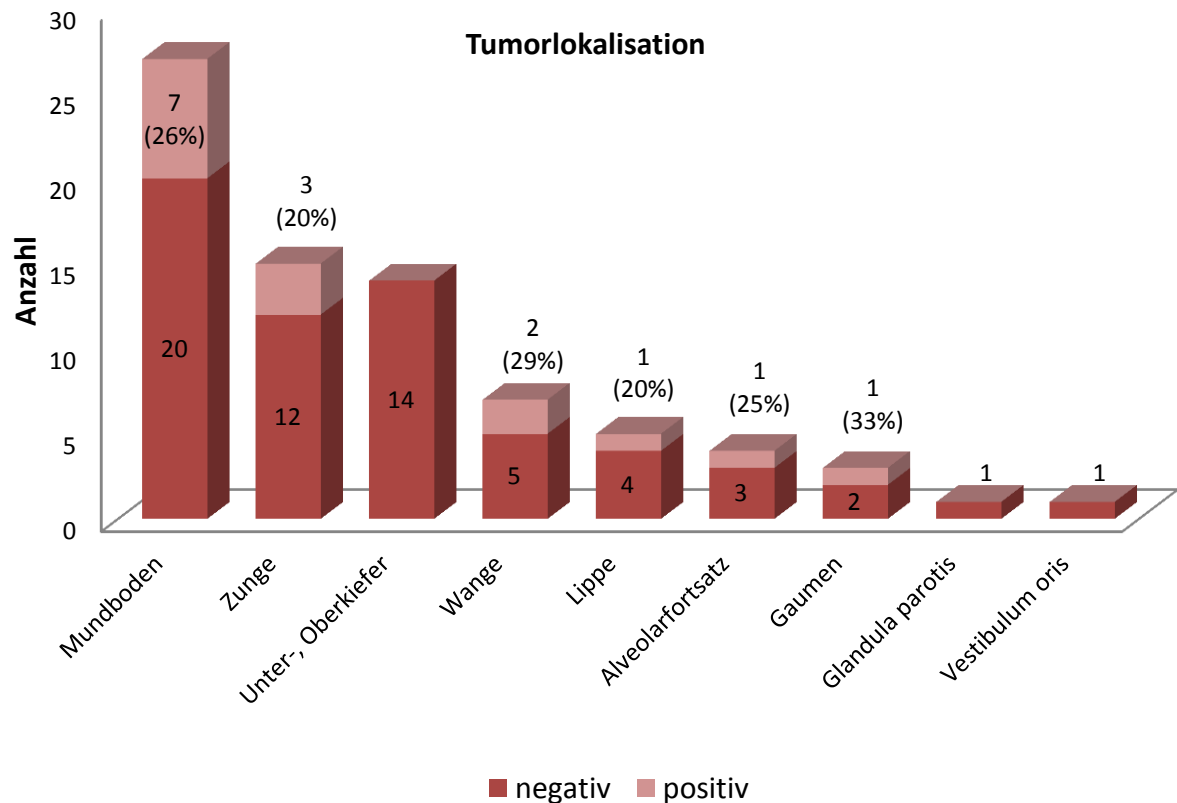


Abb. 18. Absolute und prozentuale Anzahl der detektierten Mikrometastasen und/oder disseminierten Tumorzellen in Bezug auf die Tumorlokalisation und Anteil an den gesamten Tumoren. negativ = keine Schnitte mit Mikrometastasen oder disseminierten Tumorzellen, positiv = unterschiedliche Anzahl an Schnitten mit Mikrometastasen oder disseminierten Tumorzellen

Differenziert man die Patienten nach Tumorstadium, so waren bei 21% der Patienten in einem pT1-Tumorstadium disseminierte Tumorzellen oder Mikrometastasen nachweisbar, bei 32% der Patienten in einem pT2-Stadium, bei 33% der Patienten im pT3-Stadium und bei 14% der Patienten im pT4-Stadium, die absolute Anzahl der positiven Funde lässt sich der Abbildung 19 der folgenden Seite entnehmen.

Betrachtet man darüber hinaus die geschlechtliche Verteilung der Patienten, bei denen disseminierte Tumorzellen oder Mikrometastasen detektiert wurden, so zeigt sich, dass

sich unter den 14 Patienten drei weibliche Patienten (ca. 21%) und 11 männliche Patienten (ca. 79%) befanden, während sich die Verteilung der Geschlechter unter den ausgewählten Patienten mit 23 Frauen (ca. 40%) zu 35 Männern (ca. 60%) zeigte. Betrachtet man darüber hinaus das Alter der betroffenen Patienten mit disseminierten Tumorzellen oder Mikrometastasen zum Zeitpunkt der Follow-up-Datenerhebung, so fand sich eine Altersspanne von 50 bis 87 Jahren, bei allen in die Studie eingeschlossenen Patienten lag die Altersspanne bei 38 bis 92 Jahren. Betrachtet man das mittlere Alter, so lag dieses bei Patienten mit positivem Fund bei circa 71,5 Jahren und liegt damit leicht über dem Altersdurchschnitt aller eingeschlossenen Patienten, der bei 70,6 Jahren lag. Die genauen Altersangaben der Patienten mit positivem Fund finden sich in Tabelle 9 auf Seite 62 wieder.

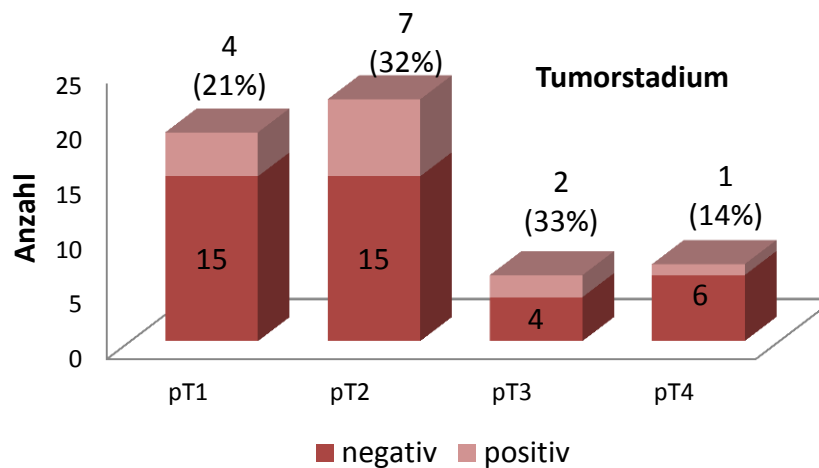


Abb. 19. Absolute Anzahl der Patienten, die disseminierte Tumorzellen oder Mikrometastasen in einer unterschiedlichen Anzahl an Schnitten aufwiesen. pT= pathologisch gesichertes Tumorstadium zum Zeitpunkt der Operation.

3.3.4 Lokalisation der detektierten Mikrometastasen und disseminierten Tumorzellen

Bei allen in diese Studie eingeschlossenen Patienten wurde die Lymphknotenentnahme im Rahmen der *Neck Dissection* in Anlehnung an die in Abschnitt 1.3.2 beschriebenen Lymphknotenlevel durchgeführt und die entnommenen Proben wurden entsprechend gekennzeichnet. So ließen sich die detektierten Mikrometastasen und disseminierten Tumorzellen anschließend dem Lymphknotenlevel zuordnen, aus denen diese entnommen wurden (vgl. Tabelle 8 auf Seite 61).

Betrachtet man die detektierten Mikrometastasen bezüglich der Lokalisation, so zeigt sich, dass sich von vier der detektierten Mikrometastasen drei Mikrometastasen (75%) auf der ipsilateralen und eine Mikrometastase (25%) auf der kontralateralen Seite befanden (vgl. Abbildung 19). Es zeigte sich jeweils eine Mikrometastase in dem Level IB, IIA und III auf der ipsilateralen Seite und eine Mikrometastase im Level III auf der kontralateralen Seite.

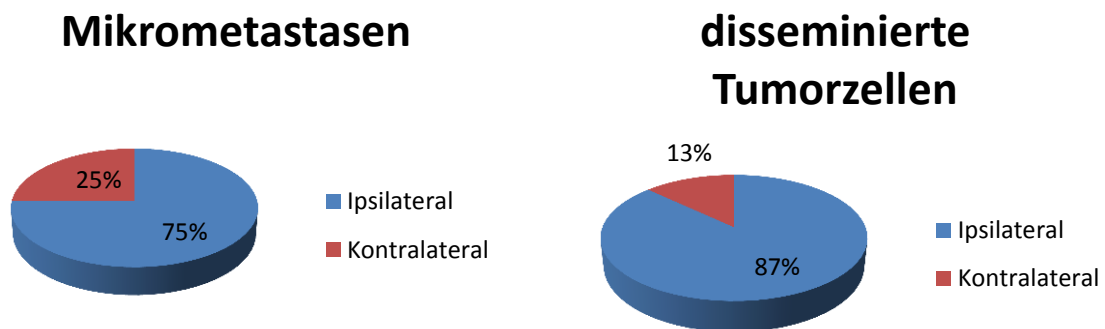


Abbildung 20. Prozentuale Verteilung der Mikrometastasen und disseminierten Tumorzellen bezüglich der ipsilateralen und kontralateralen Detektion

Bei den detektierten disseminierten Tumorzellen wurde von den 15 positiven Lymphknotenproben 13 Lymphknotenproben auf der ipsilateralen Seite (ca. 87%) und 2 Lymphknotenproben auf der kontralateralen Seite detektiert (ca. 13%) (vgl. Abbildung 20). Auf der ipsilateralen Seite wurden insgesamt vier positive Schnitte in Level IB (ca. 31%), sechs positive Schnitte in Level IIA (ca. 46%) und drei positive Schnitte in Level III (ca. 23%) nachgewiesen. Auf der kontralateralen Seite wurden die disseminierten Tumorzellen im Level IIA detektiert. Es wurden keine Tumorzellen in den Leveln IA, II B und IV-VI detektiert. In Tabelle 8 auf Seite 59 findet sich darüber hinaus die Zuordnung der in den verschiedenen Lymphknotenleveln detektierten Tumorzellen in Bezug auf den Primärtumor. Von den drei auf der kontralateralen Seite detektierten disseminierten Tumorzellen oder Mikrometastasen stammten zwei Funde von einem Primärtumor mit Lokalisation im Bereich des Mundbodens und einer von einem Primärtumor im Bereich der Zunge. Zudem befanden sich 4 der Patienten zum Operationszeitpunkt in einem pT1-Stadium, 7 Patienten in einem pT2-, zwei Patienten in einem pT3- und ein Patient im pT4-Stadium (vgl. Tabelle 8 der folgenden Seite).

Tabelle 8 Lymphknotenlevel der detektierten Mikrometastasen und disseminierten Tumorzellen

Pat.-Nr.	Lokalisation Primärtumor	Tumor-stadium	Schnitte mit positivem Fund	Lymphknotenlevel
2	Wange	pT2	1 MM	IB rechts (ipsilateral)
5	Unterlippe	pT1	2 DTCs	IIA rechts (ipsilateral)
7	Mundboden	pT2	1 DTC	IB rechts (ipsilateral)
9	Mundboden	pT2	1 DTC	IB links (ipsilateral)
12	Wange	pT4	1 MM	IIA rechts (ipsilateral)
13	Mundboden	pT2	1 DTC	IB rechts (ipsilateral)
15	Mundboden	pT2	3 DTCs	IIA rechts (kontralateral), IIA links (ipsilateral) und III links (ipsilateral)
16	Gaumen	pT2	1 DTC	IIA rechts (ipsilateral)
22	Mundboden	pT3	1 DTC	IIA links (ipsilateral)
26	Mundboden, Zunge	pT1	1 DTC	IB links ventral (ipsilateral)
29	Alveolarfortsatz	pT2	1 MM	III links (ipsilateral)
50	Zunge	pT1	1 DTC	IIA links (kontralateral)
55	Zunge	pT1	1 DTC	IIA rechts (ipsilateral)
57	Mundboden	pT3	1 MM 2 DTCs	III rechts (kontralateral) III links (ipsilateral)

MM = detektierte Mikrometastasen, DTCs = disseminierte Tumorzellen, Pat.-nr.=Patientennummer, pT = pathologisches Tumorstadium

3.4 Follow-up

Alle 58 in diese Studie eingeschlossenen Patienten wurden in einem Zeitraum von Januar 2007 bis Februar 2011 in der Klinik für Mund-, Kiefer- und Plastische Gesichtschirurgie des Universitätsklinikums Düsseldorf operiert. Anschließend wurden die Patienten hinsichtlich Entstehung eines Rezidivs, Zeitraum des tumorfreien Überlebens, Überleben, Todeszeitpunkt sowie der Todesursache beobachtet.

3.4.1 Follow-up des Patientenkollektivs mit disseminierten Tumorzellen und Mikrometastasen

Von den 14 Patienten mit detektierten Mikrometastasen oder disseminierten Tumorzellen entwickelten 6 Patienten (ca.43%) ein Rezidiv im Verlauf der klinischen Beobachtung. Bei zwei dieser sechs Patienten handelte es sich bei der Operation bereits um eine Rezidivoperation, bei beiden kam es zu einem erneuten Auftreten des Rezidivs. Acht der Patienten blieben nach der Operation des Primärtumors rezidivfrei und zeigten ein

krankheitsfreies Überleben von 18-83 Monaten, im Mittel von 49,75 Monaten. Das krankheitsfreie Überleben entspricht bei diesen Patienten auch dem Überleben in Monaten bis zum Ende des *Follow-up* und damit auch den Monaten der weiteren klinischen Beobachtung. Zwei rezidivfreie Patienten (Nr. 15 und 29) verstarben im Laufe des *Follow-up* an einer nicht tumorassoziierten Todesursache, alle anderen rezidivfreien Patienten lebten zum Zeitpunkt der Datenerhebung noch. Genaue Daten sind der Tabelle 9 zu entnehmen.

Tabelle 9 *Follow-up* Daten des Patientenkollektivs mit Mikrometastasen oder disseminierten Tumorzellen

Pat. Nr.	Alter	MM oder DTC	Rezidiv im Verlauf	Verstorben	Todesursache	Gesamtüberleben in Monaten	Krankheitsfreies Überleben in Monaten
2	50	MM	0	0		83	83
5	71	DTC	0	0		81	81
7	67	DTC	Febr.08	Mrz.13	Andere	68	14
9	87	DTC	Jul. 08	Apr.09	Tumorassoz.	20	12
12	82	MM	Zweites Rezidiv Jul. 08	Febr.09	Tumorassoz.	17	11
13	69	DTC	Dez. 08	0		76	16
15	63	DTC	0	Jun.09	Andere	18	18
16	68	DTC	Progress des Rezidivs nach Rezidiv- operation	Aug.08	Tumorassoz.	6	6
22	73	DTC	Okt. 11	0		66	40
26	72	DTC	0	0		60	60
29	79	MM	0	Jan.13	Andere	46	46
50	73	DTC	0	0		38	38
55	75	DTC	0	0		37	37
57	72	MM und DTC	0	0		35	35

Pat. Nr. = Patientenummer, Alter zum Zeitpunkt der letzten Datenerhebung, MM= Mikrometastase, DTC= *Disseminated tumor cells*, disseminierte Tumorzellen 0=nein, Tumorassoz. = Tumorassoziiert

Betrachtet man die Patienten, die im Verlauf der klinischen Beobachtung ein Rezidiv entwickelt haben, so zeigt sich dort ein krankheitsfreies Überleben von 6-40 Monaten, im Mittel liegt das krankheitsfreie Überleben der Patienten mit Entwicklung eines Rezidivs

bei 16,5 Monaten und damit deutlich unter dem krankheitsfreien Überleben der rezidivfreien Patienten. Bei diesen sechs Patienten zeigte sich eine Überlebenszeit von 6-76 Monaten, im Mittel 42,2 Monaten. Die Patienten mit Entwicklung eines Rezidivs zeigen so eine um circa 7,5 Monate verkürzte Überlebenszeit im Gegensatz zu den rezidivfreien Patienten. Nach der Diagnosestellung eines Rezidivs zeigte sich bei diesen Patienten bis zum Zeitpunkt der Datenerhebung eine Überlebenszeit von 21,5 Monaten. Von den Patienten mit Rezidiventwicklung starben vier der sechs Patienten im Verlauf des *Follow-up*, drei Patienten auf Grund einer tumorassoziierten Todesursache (21,4%) und ein Patient nicht tumorassoziiert.

Im folgenden Abschnitt werden die Patienten mit disseminierten Tumorzellen und mit Mikrometastasen gesondert voneinander betrachtet. Von den insgesamt 10 Patienten bei denen nur disseminierte Tumorzellen gefunden wurden, entwickelten fünf Patienten (50%) ein Rezidiv. Von den zehn Patienten starben im Verlauf vier (40%), davon zwei an einer tumorassoziierten Todesursache (20%). Das krankheitsfreie Überleben bei Patienten mit disseminierten Tumorzellen betrug im Mittel 32,2 Monate, das gesamte Überleben im Mittel 47 Monate.

Es fanden sich zudem 3 Patienten mit einer detektierten Mikrometastase ohne einzelne disseminierte Tumorzellen. Von diesen 3 Patienten entwickelte ein Patient ein Rezidiv (33%), dieser verstarb tumorassoziiert. Zudem verstarb ein Patient mit einer Mikrometastase an einer nicht tumorassoziierten Ursache. Das krankheitsfreie Überleben betrug hier im Mittel 46,7 Monate, das gesamte Überleben 48,7 Monate.

Bei einem Patienten wurden sowohl disseminierte Tumorzellen, als auch eine Mikrometastase detektiert. Der Patient lebte zum Zeitpunkt der Datenerhebung noch, sein krankheitsfreies Überleben betrug bis zu diesem Zeitpunkt 35 Monate.

3.4.1 *Follow-up* des gesamten Patientenkollektivs

Von denen in dieser Studie eingeschlossenen 58 Patienten waren 54 Patienten mit der Diagnose eines pN0-Karzinoms im Kopf-Hals-Bereich. Diese Patienten wurden abhängig vom Operationsdatum unterschiedlich lang im Rahmen einer *Follow-up*-Studie in Hinblick auf Überleben, Todesursache und Entwicklung eines Rezidivs beobachtet. Die Patienten

ohne Karzinom werden im folgenden Abschnitt nicht beachtet. Die letzte Datenerhebung fand hier im Januar 2014 statt. Bis zu diesem Zeitpunkt waren 19 (ca. 35%) der 54 Patienten verstorben, davon 10 Patienten (ca. 18,5%) auf Grund einer tumorassoziierten Todesursache. Betrachtet man nur die Patienten ohne positiven Fund, so verstarben dort im Laufe des *Follow-up* 13 Patienten (32,5%), davon 7 Patienten tumorassoziiert (15,9%). Unter den 14 Patienten mit detektierten Mikrometastasen oder Tumorzellen waren bis Ende des *Follow-up* 6 der Patienten (ca. 43%) verstorben, davon 3 Patienten tumorassoziiert (ca.21%), es zeigt sich also in dieser Gruppe eine erhöhte Anzahl an Todesfällen, sowie auch der tumorassoziierten Todesfällen (vgl. Tabelle 9 auf Seite 62 und Tabelle 10 auf Seite 65).

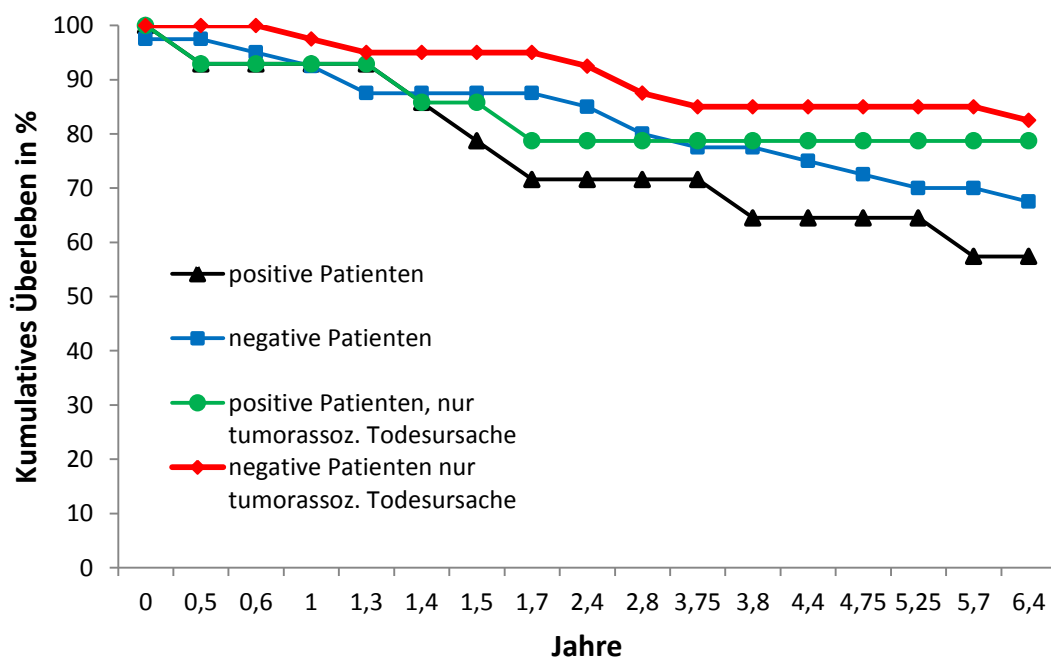


Abb. 21. Kaplan-Meier Kurven der Patienten mit und ohne detektierte Mikrometastasen oder disseminierte Tumorzellen. Dargestellt ist das Gesamtüberleben über einen Zeitraum von 6,4 Jahren, Tumorassoz.=tumorassoziiert

Unter den gesamten beobachteten Patienten entwickelten darüber hinaus 16 der 54 Patienten (ca. 30%) ein Rezidiv im Verlauf des *Follow-up*, bei den Patienten ohne positiven Fund waren es 10 Patienten (22,7%) die im Verlauf ein Rezidiv entwickelten, bei den Patienten mit positivem Fund dagegen 6 Patienten (ca. 43%). Zudem wurde anhand der *Follow-up*-Daten der Patienten eine Kaplan-Meier Kurve erstellt (Abbildung 21), um

den Einfluss der detektierten Mikrometastasen und disseminierten Tumorzellen auf das Gesamtüberleben zu zeigen. Während bei dem gesamten Patientenkollektiv die mittlere Überlebenszeit bei 49 Monaten lag, zeigte sich diese bei den Patienten mit positivem Lymphknotenstatus mit 46,5 Monaten. Patienten ohne positiven Fund zeigten im Mittel ein Überleben von 49,8 Monaten. Vergleicht man das krankheitsfreie Überleben, so fand sich im gesamten Patientenkollektiv ein gemittelt krankheitsfreies Überleben von 40 Monaten. Patienten ohne Mikrometastasen oder disseminierte Tumorzellen zeigten, wie auch beim Gesamtüberleben ein im Mittel längeres krankheitsfreies Überleben von 41,6 Monaten im Vergleich zu den Patienten mit detektierten Mikrometastasen oder disseminierten Tumorzellen. Diese wiesen ein krankheitsfreies Überleben von 35,5 Monaten im Mittel auf (vgl. Abbildung 21 auf Seite 64).

Tabelle 10 Follow-up Daten des Patientenkollektivs ohne Mikrometastasen oder disseminierten Tumorzellen

Pat. Nr.	Alter	Rezidiv im Verlauf	Verstorben	Todesursache	Gesamtüberleben in Monaten	Krankheitsfreies Überleben in Monaten
1	71	0	Aug 2007	andere	7	7
3	93	0	Mrz 2007	andere	0	0
4	78	0	0		81	81
6	85	0	Febr 2012	andere	57	57
8	81	Jun 2005, Jul 2007	0		164	72
10	67	0	0		77	77
11	87	Nov 2008 und 2011	0		77	3
14	90	0	0		75	75
17	67	0	Apr 2012	andere	53	53
18	79	0	0		70	70
19	52	Apr 2008	Jun 2008	andere	63	61
20	56	0	0		65	65
21	56	Jun 2008	Aug 2009	Tumorassoz.	29	15
23	79	Jul 2008	Okt 2008	Spätfolge	77	74
24	57	Sept 2010	Jul 2011	Tumorassoz.	34	23
25	38	Okt 2010	0		60	22
27	70	0	0		59	59
28	84	0	0		56	56
30	73	0	Mai 2010	Spätfolge	12	12
31	59	0	0		56	56

Pat. Nr.	Alter	Rezidiv im Verlauf	Verstorben	Todesursache	Gesamtüberleben in Monaten	Krankheitsfreies Überleben in Monaten
32	74	0	0		50	50
33	92	0	0		50	50
34	50	-	0	-	-	-
35	51	0	Sept 2012	Tumorassoz.	34	34
36	62	Febr 2012	Sept 2013	Spätfolge	45	26
43	70	0	0		44	44
44	62	-	-	-	-	-
45	85	0	0		41	41
46	73	0	0		40	40
47	77	0	0		40	40
48	78	Mrz 2011	Feb 2012	Tumorassoz.	16	6
49	77	0	0		39	39
51	81	0	Mrz 2012	Andere	16	16
52	77	0	0		37	37
53	43	-	-	-	-	-
54	75	0	0		37	37
56	80	0	0		36	36
58	57	0	0		47	47

Patientennr. 34, 38, 44 und 53 = tumorfreie in die Studie eingeschlossene Patienten, Tumorassoz.= Tumorassoziiert, Pat. Nr. = Patientenummer, Alter zum Zeitpunkt der letzten Datenerhebung, 0=nein, Überleben jeweils bis Abschluss des *Follow-Up*

4. Diskussion

4.1 Diskussion der Ergebnisse

4.1.1 Patientenauswahl

Als Grundlage für diese Arbeit dienten Lymphknotenproben von Patienten mit einem Kopf-Hals-Karzinom, die auf Mikrometastasen und disseminierte Tumorzellen untersucht wurden. Besonders die lymphogene Metastasierung (Sharma et al., 2013) ist ein wichtiger prognostischer Faktor (vgl. Abschnitt 1.1.4). Anzahl der Lymphknotenmetastasen, das betroffene Lymphknotenlevel und die extrakapsuläre Infiltration sind entscheidend für die Prognose und die Therapieplanung. Von den 58 eingeschlossenen Patienten waren 23 Frauen (40%) und 35 Männer (60%) an der Studie beteiligt, dies spiegelt auch grob die epidemiologische Verteilung der Tumorfrequenz zwischen Frauen (27%) und Männern (73%) in Deutschland wieder (vgl. Abschnitt 1.1.1).

Da die Detektion von Lymphknotenmetastasen eine Auswirkung auf die Therapieplanung und die Prognose der Patienten hat, wird in der Regel eine elektive *Neck Dissection* durchgeführt und empfohlen (vgl. Abschnitt 1.3.1; D'Cruz et al., 2015). Auch bei den in dieser Studie eingeschlossenen Patienten wurde eine unterschiedliche Anzahl an Lymphknoten meist im Rahmen einer *Neck Dissection* entnommen. Dadurch konnte eine große Anzahl an Lymphknoten, insgesamt 4190 angefertigte Lymphknotenanschnitte, in diese Studie eingeschlossen werden. Im Rahmen der elektiv durchgeführten *Neck Dissections* werden eine große Anzahl an Lymphknoten gewonnen. Zudem ist aufgrund der oberflächlichen Lage der Lymphknoten eine sonographische Einteilung in die Lymphknotenlevel möglich. Daher eignen sich Kopf-Hals-Karzinome besonders zur Studie des lymphogenen Metastasierungsweges. Ein besseres Verständnis des Metastasierungsweges könnte das Ausmaß der *Neck Dissection* beeinflussen. Bei klinischem oder radiologischem Verdacht auf Lymphknotenmetastasen wird eine therapeutische *Neck Dissection* durchgeführt. Hier bestätigt sich laut Studien der Verdacht einer Metastase in 90%. Wird eine *Neck Dissection* jedoch elektiv, z.B. bei lokal fortgeschrittenem Tumor, durchgeführt, so finden sich in der routinemäßigen pathologischen Untersuchung nur in ca. 5 % der Fälle positive Lymphknoten (Contaldo et al., 2013). Im Rahmen dieser Arbeit konnten jedoch bei 24% der Patienten okkulte

Mikrometastasen oder disseminierte Tumorzellen nachgewiesen werden, die der Routinediagnostik entgangen sind.

4.1.2 Methoden der Antigenwiederherstellung und Färbemethode

Wie in Abschnitt 1.5 beschrieben, haben sich zwei Nachweismethoden zur Detektion okkultur Tumorzellen in formalinfixierten paraffineingebetteten Proben bewährt, zum einen immunhistochemische Färbungen und zum anderen RNA-Analysen. Für den Nachweis okkultur Metastasen und disseminierter Tumorzellen kam in dieser Arbeit eine immunhistochemische Avidin-Biotin-Komplex-Färbung zum Einsatz (vgl. Abschnitt 2.8.1). Bei epithelialen Tumoren, wie den Karzinomen des Kopf-Hals-Bereiches, haben sich besonders Antikörper gegen Zytokeratine als nachzuweisende Struktur etabliert (Pantel and Brakenhoff, 2004). Auch in dieser Arbeit wurden im Rahmen der immunhistochemischen Färbung Antikörper gegen Zytokeratine zur Detektion der Tumorzellen eingesetzt, zusätzlich kam ein Antikörper gegen CD44v6 zur Anwendung.

Der Einsatz eines geeigneten Puffersystems bei der Antigenwiederherstellung im Rahmen des Färbeprotokolls ist eine wichtige Grundlage für die spätere Antikörperfärbung. So wurden im Zuge dieser Arbeit verschiedene Puffersysteme zur Antigenwiederherstellung getestet (vgl. Abschnitt 3.1, sowie 3.2). In vielen anderen Studien kam der Citrat-Puffer zum Einsatz (z.B. Contaldo et al., 2013; Kawano et al., 2005), dieser zeigte auch hier gute Ergebnisse für die Antikörper CK 5, CK 14 und CD44v6, jedoch schlechtere Ergebnisse für das Antikörpersystem AE1/AE3. Als geeignete Alternative zeigte sich ein EDTA-Puffer (vgl. 3.1.2). Auch in anderen Arbeiten erzielte dieses Puffersystem verwertbare Resultate (Pileri et al., 1997 Renshaw, 2007) und konnte auch in dieser Arbeit für die Antikörper AE1/AE3, sowie CK 5 und 14 überzeugen. Auch für den CD44v6-Antikörper waren die Färbeergebnisse gut, obwohl sich im Vergleich zu den anderen Antikörpern eine schwächere Färbung ergab (vgl. Abschnitt 3.2). In der Immunfluoreszenzfärbung konnten mit Hilfe des CD44v6-Antikörpers geeignete Färbeergebnisse erzielt werden. Da sich die Primärtumoren sichtbar anfärbten, wurde für diese Experimente die Avidin-Biotin-Komplex-Färbung gewählt. Diese Färbung ließ sich im Gegensatz zur Immunfluoreszenzfärbung standardisiert für alle gewählten Antikörper durchführen. Auch war zum Vergleich der Antikörpersysteme und der Färbeergebnisse eine identische Antigenwiederherstellung unter Anwendung der Avidin-Biotin-Komplex-Färbung

möglich. Es ist jedoch anzunehmen, dass die gewählte Avidin-Biotin-Komplex-Färbung zur Detektion von einzelnen disseminierten Tumorzellen aufgrund der schlechteren Ergebnisse für den CD44v6-Antikörper weniger geeignet ist.

Ein zusätzlicher Vorteil für den Vergleich der Schnitte und zum Erzielen eines repräsentativen Ergebnisses war die Möglichkeit, die Schnitte in einem Färbeautomat zu färben. Hierdurch erfolgte eine standardisierte, gleichmäßige Färbung, die eventuell bei einer händischen Färbung nicht in diesem Maße zu erreichen gewesen wäre. Die gewählte Avidin-Biotin-Komplex-Färbung fand auch schon in anderen wissenschaftlichen Arbeiten Anwendung (Hsu et al., 1981, Kawano et al., 2005) und wurde auch für diese Arbeit als Färbung für alle Proben festgelegt. Das angewandte Färbeprotokoll ließ sich darüber hinaus in einem Färbeautomat realisieren. Für die Antikörpersysteme AE1/AE3 und CK 5 und CK 14 zeigten sich gute Färbeergebnisse mit der Avidin-Biotin-Färbung. Sowohl Primärtumorproben von Patienten mit Kopf-Hals-Karzinom (vgl. Abbildung 15 auf Seite 54), als auch die detektierten Mikrometastasen wurden im Rahmen der Avidin-Biotin-Färbung deutlich angefärbt.

Wie auch schon in anderen Arbeiten beschrieben, detektieren Anti-Zytokeratin-Antikörper auch nichtneoplastische Strukturen an (Sharma et al., 2013). So können sich beispielsweise bei einer nichtneoplastischen inflammatorischen Lymphadenopathie bräunlich gefärbte Areale zeigen. Auch extrafollikuläre Retikulumzellen in den Lymphknoten zeigen, wie auch im Rahmen dieser Arbeit, eine Braunfärbung unter der angewandten Färbung (Franke and Moll, 1987). Nichtneoplastische Zellen, die im Rahmen einer immunhistochemischen Färbung mittels Zytokeratin-Antikörpern angefärbt werden, können daher zu falsch positiven Ergebnissen führen. Ein genaues und manuelles Mikroskopieren ist deswegen eine wichtige Voraussetzung, weswegen die Schnitte von zwei voneinander unabhängigen Pathologen geprüft wurden, um falsch positive Ergebnisse zu vermeiden.

Insgesamt waren die Schnitte, die mit dem zusätzlich eingesetzten CD44v6-Antikörper angefärbt waren, schwächer angefärbt. Während in der Immunfluoreszenzfärbung die Schnitte unter Verwendung des Primärantikörpers CD44v6, wie auch durch die Primärantikörper CK 5 und CK 14, deutlich angefärbt wurden (vgl. Abbildung 10 auf Seite 45), zeigte sich unter der Avidin-Biotin-Komplexfärbung zwar eine erkennbare Braunfärbung der Primärtumorareale unter Verwendung des Primärantikörpers CD44v6,

jedoch mit teilweise deutlich schwächerer Intensität als die mit CK 5- und CK 14-Antikörpern gefärbten Schnitte (vgl. Abbildung 12 auf Seite 48). Studien zeigen zwar eine deutliche Expression von CD44v6 in Kopf-Hals-Tumoren, mit besonders hohem Level in metastasierten Karzinomen (Athanasidou-Papaefthymiou et al., 2014), jedoch ist eine Expression von CD44v6 nicht in jeder Tumorzelle eines HNSCC gegeben. Besonders schlecht differenzierte Karzinome (G3) zeigen laut Mack und Gires eine geringere CD44v6-Expression (Mack and Gires, 2008). Auch Kawano et al. konnten nur bei 78,9% der untersuchten Tumoren eine CD44v6 Expression auffinden (Kawano et al., 2004). Auch in dieser Arbeit konnten drei Primärtumoranschnitte (vgl. Abschnitt 3.3.1, Patient Nr.2, Nr.21 und Nr.47) nicht mit der CD44v6-Antikörper-Färbung angefärbt werden. Die Tumoranschnitte waren jedoch in der AE1/AE3 und CK 5 und 14-Färbung deutlich angefärbt. Die hier gewählte ABC-Färbemethode zeigte in anderen Studien gute Ergebnisse für den CD44v6-Antikörper (Kawano et al., 2005), sodass von einer fehlenden Expression durch die Tumorzellen ausgegangen wird. In dieser Studie waren von den 50 gefärbten Primärtumoranschnitten 3 (6%) negativ für die gewählte CD44v6-Färbung. Hieraus ergibt sich eine Einschränkung der Färbung unter Anwendung von CD44v6-Antikörpern zur Detektion von Mikrometastasen und disseminierten Tumorzellen bei fehlender Expression von CD44v6 in einigen Tumoren.

Darüber hinaus ließen sich zwei der detektierten Mikrometastasen auf drei Anschnitten angefärbt mit allen drei Primärantikörpern nachweisen, während sich zwei der Mikrometastasen nur in einem Anschnitt mittels AE1/AE3 nachweisen ließen und in den Nachbarschnitten nicht auffindbar waren. Grund hierfür ist entweder, dass der erste Schnitt am Rand der Mikrometastase begonnen wurde oder bei der Anfertigung verworfene, missglückte Schnitte die Ursache für den fehlenden Nachweis in den Nachbarschnitten darstellen.

4.1.3 Okkulte Mikrometastasen und disseminierte Tumorzellen – Detektion und Prognose

Im Rahmen der durchgeführten Studie wurden Lymphknoten von Patienten mit HNSCC auf okkulte Mikrometastasen und disseminierte Tumorzellen mittels einer immunhistochemischen Färbung untersucht. Diese Patienten befanden sich bei Einschluss in die Studie im Stadium pN0. Von den im Rahmen einer *Neck Dissection* entnommenen

Lymphknoten dieser Patienten wurde ein repräsentativer Schnitt mit einer H&E-Färbung gefärbt, durch einen Pathologen mikroskopiert und auf Metastasen untersucht. So fanden sich in dieser Arbeit bei 14 der in dieser Studie eingeschlossenen Patienten (24%) Mikrometastasen oder disseminierte Tumorzellen, die bei dem routinemäßigen Screening durch den Pathologen nicht detektiert wurden. Im Rahmen dieser Arbeit wurde nur ein geringes Lymphknotenvolumen untersucht, sodass die Anzahl der für Mikrometastasen und disseminierten Tumorzellen positiven Patienten bei Untersuchung des gesamten Lymphknotens auch höher liegen kann.

Sowohl die in der Routinediagnostik eingesetzte bildgebende Diagnostik (z.B. Sonographie, MRT, CT), als auch die Anfertigung eines repräsentativen Lymphknotenschnittes und anschließende H&E-Färbung zur Detektion von Lymphknotenmetastasen haben nur eine eingeschränkte Aussagekraft. Die routinemäßig angewandte Methode mittels H&E-Färbung zum Screening der Lymphknoten ist demnach unzureichend für die Detektion disseminierter Tumorzellen, als auch von Mikrometastasen (Barrera et al., 2003; Sharma et al., 2013). Dies konnte auch in anderen Arbeiten schon gezeigt werden (Hamakawa et al., 2000; Woolgar, 1999). So ließen sich durch die durchgeführten Experimente ähnliche Ergebnisse zeigen, was die Detektion von okkulten Metastasen betrifft. Bei ca. 20-30% der Patienten mit einem negativen Lymphknotenstatus wurden okkulte Metastasen oder disseminierte Tumorzellen detektiert. In einer Studie von Barrera et al. wurden bei der immunhistochemischen Untersuchung mittels des Primärantikörpers AE1/AE3 bei 29% der Patienten mit einem HNSCC im pN0-Stadium okkulte Metastasen in den entnommenen Lymphknotenproben detektiert (Barrera et al., 2003). Becker et al. stuften 20% der Patienten mit HNSCC durch das Auffinden von Tumorzellen mittels der Detektion von Zytokeratin 5, Zytokeratin 14 und Zytokeratin 20-mRNA von einem negativen in einen positiven Lymphnotenstatus hoch (Becker et al., 2004). Woolgar fand beispielsweise bei 14% der Patienten eine isolierte Mikrometastase (Woolgar, 2007). Auch Hosal et al. fanden in Rahmen einer elektiven *Neck Dissection* bei 24% der Patienten okkulte Metastasen (Hosal et al., 2000).

Rhee et al. wählten statt einzelner repräsentativer Schnitte das Verfahren des sogenannten *Step Sectioning*, also eine serielle Anfertigung von Schnitten in einem festgelegten Abstand. Hier fanden sich bei 50% der untersuchten Patienten Mikrometastasen, jedoch handelte es sich hier um Patienten mit klinischem nodal negativen Status und nicht mit

einem pathologischen nodal negativem Status (Rhee et al., 2002). Die serielle Anfertigung von Schnitten und anschließende immunhistochemische Aufarbeitung ist jedoch aktuell noch zu zeitintensiv für die Routinediagnostik (Barrera et al., 2003; Ferris et al., 2005; Hamakawa et al., 2000).

Eine Alternative stellt die Aufarbeitung der Lymphknotenproben zur Durchführung einer RT-PCR dar, wie in Arbeiten von unabhängigen Arbeitsgruppen gezeigt wurde (Ferris et al., 2005; Hamakawa et al., 1999; Nieuwenhuis et al., 2003; Tao et al., 2006). So zeigten Ferris et al. beispielsweise, dass die Durchführung einer qRT-PCR in circa 30 Minuten die Detektion positiver Lymphknoten möglich macht und somit eine Alternative zur bisherigen routinemäßig durchgeführten immunhistochemischen Färbung der Lymphknoten darstellen könnte. Bei dieser Technik kann der gesamte Lymphknoten und nicht nur ein repräsentativer Schnitt untersucht werden, jedoch ist eine extrakapsuläre Infiltration bei dieser Methode nicht feststellbar (Ferris et al., 2005).

Es erfolgte ein *Follow-up* des Patientenkollektives über einen Zeitraum von 2007-2011. Im Mittel ergab dies einen *Follow-up*-Zeitraum von circa 50 Monaten, also etwa 4 Jahren. Um eine abschließende Beurteilung beispielsweise über ein krankheitsfreies Überleben, tumorassozierte Todesursachen und Rezidivraten zu erstellen, ist ein *Follow-up* über einen weitaus längeren Zeitraum notwendig. Auch in dieser Arbeit wurden auf Grund der Vielzahl der Lymphknotenproben, insgesamt circa 1400 Lymphknoten, nur 3 repräsentative Schnitte von jeder Lymphknotenproben angefertigt, sodass 4190 Lymphknotenanschnitte untersucht werden konnten. Ein Großteil des Lymphknotengewebes wurde jedoch nicht untersucht und eine höhere Anzahl an positiven Funden wäre daher zu erwarten, beziehungsweise nicht auszuschließen. Insgesamt wurden in diese Studie lediglich 58 Patienten eingeschlossen, von denen 54 Patienten an einem HNSCC erkrankt waren. Ein größeres Patientenkollektiv wäre notwendig, um die hier dargestellten Ergebnisse zu bestärken.

Betrachtet man epidemiologische Daten, wie beispielsweise die Geschlechterverteilung oder Altersverteilung, so zeigt sich ein gehäuftes Auftreten von Mikrometastasen und disseminierten Tumorzellen bei den männlichen Patienten. Hier konnten bei 11 männlichen Patienten (31%) und lediglich bei 3 der weiblichen Patienten (13%)

Mikrometastasen oder disseminierte Tumorzellen nachgewiesen werden. Jedoch ist aufgrund der niedrigen Fallzahl eine signifikante Aussage schwierig.

Ob vorliegende Mikrometastasen oder disseminierte Tumorzellen die Prognose der Patienten beeinflussen, ist weiterhin ein kontrovers diskutiertes Thema. So beschreiben zum Beispiel Woolgar et al. in ihrer Arbeit, dass Patienten mit Mikrometastasen und Patienten ohne Metastasen eine ähnliche Prognose haben (Woolgar, 1999). Neuere Studien beschreiben jedoch einen Zusammenhang zwischen der Prognose und der Detektion von Mikrometastasen. So vermuten Rhee et al. ein erhöhtes Risiko für ein regionales Rezidiv bei vorliegenden Mikrometastasen (Rhee et al., 2002). Xu et al. zeigen nicht nur ein erhöhtes Risiko für lokoregionäre Metastasen und Rezidive auf, sondern auch für Fernmetastasen und Sekundärtumoren (Xu et al., 2008). Auch Nieuwenhuis et al. beschreiben eine schlechtere Prognose bei pN0-Patienten und vorliegenden Mikrometastasen (Nieuwenhuis et al., 2003). So traten bei den in diese Studie eingeschlossenen Patienten nach elektiver *Neck Dissection* und somit ggf. bereits Entfernung der vorliegenden Mikrometastasen im Verlauf des *Follow-up* keine regionalen Rezidive auf.

Eine schlechtere 5-Jahres-Überlebensrate für Patienten mit Mikrometastasen im Vergleich zu Patienten ohne einen solchen Befund konnte auch von Contaldo et al. gezeigt werden. Jedoch ließ sich ein noch deutlicherer Unterschied der Überlebensrate im Vergleich zu Patienten mit Makrometastasen nachweisen (Contaldo et al., 2013).

Weiterhin bleiben trotz einer Vielzahl von Studien gewisse Fragen offen. Beispielsweise ob es sich bei den detektierten disseminierten Tumorzellen um sogenannte *dormant tumor cells* oder um aktive Tumorzellen handelt und ob aus diesen Metastasen entstehen können. Luzzi et al. zeigten in einer Studie, in der Melanomzellen in Mäuselebern injiziert wurden, dass 87% der injizierten Zellen im Gewebe überleben und schließlich nach 13 Tagen 1 von 40 Zellen eine Mikrometastase formt und 1 von 100 Mikrometastasen (0,02%) eine Makrometastase ausbildet. Ein Großteil der Mikrometastasen verschwindet, jedoch können auch Mikrometastasen durch ein Gleichgewicht aus Proliferation und Apoptose in eine Ruhephase eintreten (Guzvic und Klein, 2013, Gomis und Gawrzak, 2017). Insgesamt zeigt die Studie von Luzzi et al. zwar eine hohe Ineffektivität in der Metastasen-kaskade, also in der Ausbildung einer Mikro- und schließlich Makrometastase, jedoch zeigte die

Studie auch, dass nach 13 Tagen 36% der initial injizierten Melanomzellen noch als disseminierte Tumorzellen vorliegen. Davon sind 95% *dormant tumor cells* (Luzzi et al., 1998). Wie häufig eine spätere Aktivierung dieser *dormant tumor cells* erfolgt und welche Mechanismen hierfür ursächlich sind bleibt jedoch weiterhin offen.

Jedoch zeigt sich nicht nur für Patienten mit vorliegenden Mikrometastasen, wie oben beschrieben, ein schlechteres *Outcome*, sondern auch für Patienten mit vorliegenden disseminierten Tumorzellen, sodass eine spätere Aktivierung der *dormant tumor cells* zu vermuten ist. So zeigen Autoren wie Banys et al. und Hartkopf et al. für Patienten mit vorliegenden disseminierten Tumorzellen bei Mammakarzinom ebenfalls ein schlechteres *Outcome* (Banys et al., 2014, Hartkopf et al., 2014, Gomis und Gawrzak, 2017). So ist die Prognose schlechter bei vorliegenden disseminierten Tumorzellen unabhängig von vorliegenden Risikofaktoren und unabhängig vom Tumorstadium (Hartkopf et al., 2014). In einer Studie trat beispielsweise bei 40-60% der Patienten mit disseminierten Tumorzellen ein späteres Rezidiv auf (Banys et al., 2014). Vermutet wird auch von diesen Autoren, dass die Ursache für ein spätes Rezidiv sich in dem Vorliegen von *dormant tumor cells* begründet.

Die Aktivierung der *dormant tumor cells* ist noch ein weitgehend ungeklärter Mechanismus (Osisami and Keller, 2013). Während unter anderem tumorsuppressive Faktoren wie TGF β 2 und TSP-1, fehlende Blutversorgung, hemmende Faktoren des Mikromilieus und das Immunsystem den Eintritt oder den Verbleib in einer Ruhephase bedingen, so sind die Mechanismen für den Austritt aus der Ruhephase noch weitestgehend unbekannt (Gomis und Gawrzak, 2017, Linde et al., 2016). Vermutet werden Einflüsse durch das umliegende Gewebe (Mikromilieu), das Immunsystem, intrinsische Faktoren, sowie vaskuläre Faktoren (Gomis und Gawrzak, 2017, Linde et al., 2016). So kann eine Veränderung des Mikromilieus, eine Interaktion mit Umgebungszellen oder eine gesteigerte oder verminderte Expression von bestimmten Molekülen auf der Zelloberfläche zu einer Proliferation führen. Auslösende Faktoren für diese Veränderungen sind jedoch weitestgehend unbekannt (Linde et al., 2016). Auch genetische Veränderungen der disseminierten Tumorzellen als Auslöser für den Austritt aus der Ruhephase werden diskutiert (Gomis und Gawrzak, 2017).

Dass auch eine Immunschwäche eine Rolle bei der Ausbildung von Metastasen spielt, zeigt die Ausbildung von Metastasen nach Organspende beim Empfänger. Trotz tumorfreier Jahre beim Spender, z.T. mehr als 10 Jahre, entwickelt der Empfänger eine Metastase des Spendertumors unter immunsuppressiver Therapie nach Transplantation (Guzvic und Klein, 2013, Gomis und Gawrzak, 2017). Zudem gibt es tumorunterstützende Monozyten und Makrophagen, die disseminierte Tumorzellen bei der Extravasation, bei deren Überleben und schließlich bei der Proliferation unterstützen (Linde et al., 2016).

Auch die teilweise sehr lange Periode nach der Tumorresektion bis zur Ausbildung eines Rezidives, die sich über Monate, Jahre und auch Jahrzehnte erstrecken kann, spricht für das Vorliegen von *dormant tumor cells* (Guzvic und Klein, 2013). Patienten mit Mammakarzinomen zeigen beispielsweise 10 Jahre nach Tumorresektion im Durchschnitt 1-5 Mikrometastasen (Gomis und Gawrzak, 2017). So sind weiterhin tumorbedingte Todesursachen hauptsächlich metastasenbedingt und treten Jahre oder Jahrzehnte nach Diagnose und Therapie des Primärtumors auf, was die Theorie der *dormant tumor cells* unterstützt (Linde et al., 2016). Jedoch sind weitere Studien, *dormant tumor cells* betreffend, notwendig, da meist aggressive Tumoren, die keine *dormant tumor cells* vorweisen, oder Tiermodelle Grundlage von Studien sind (Linde et al., 2016, Gomis und Gawrzak, 2017). Das Ziel aktueller Therapien sind schnell proliferierende Zellen, sodass *dormant tumor cells* der Therapie entgehen. Da jedoch Rezidive trotz durchgeführter Therapie auftreten und damit das Überleben von *dormant tumor cells* unter durchgeführter Therapie wahrscheinlich ist, sind einige Autoren der Meinung, dass eine Therapie auch *dormant tumor cells* treffen oder diese in der Ruhephase halten sollte, um Rezidive zu verhindern (Gomis und Gawrzak, 2017). Das Verständnis der Aktivierungsmechanismen der *dormant tumor cells*, sowie Mechanismen die eine Ruhephase unterstützen, ist sehr wichtig und dies könnte bisher bestehende Therapieoptionen beeinflussen.

Wie in Abschnitt 3.4.1 beschrieben, zeigt sich auch in dieser Arbeit ein signifikanter Unterschied der Rezidivraten, der tumorassoziierten Todesursache und dem krankheitsfreien Überleben zwischen dem Patientenkollektiv mit detektierten Mikrometastasen und disseminierten Tumorzellen und den Patienten ohne diesen Befund. So konnte gezeigt werden, dass Patienten mit okkulten Mikrometastasen und disseminierten Tumorzellen eine höhere Rezidivrate (ca. 43% zu 22,7%) aufweisen und auch häufiger aus tumorassoziierten Gründen versterben (21,4% zu 15,9%). Auch andere

Autoren konnten bei Patienten mit einem pN0-Stadium Rezidivraten von 10% dokumentieren (Sharma et al., 2013; Shores et al., 2004). Hier bleibt zu vermuten, dass auch Patienten ohne Nachweis von Mikrometastasen oder disseminierte Tumorzellen solche vorliegen haben und diese die Grundlage für Rezidive darstellen. Im Rahmen dieser Arbeit wurden jeweils nur drei repräsentative Schnitte der Lymphknoten angefertigt und so ein Großteil der Lymphknotenprobe nicht untersucht.

Zudem zeigt sich das krankheitsfreie Überleben bei den Patienten mit detektierten Mikrometastasen und disseminierten Tumorzellen durchschnittlich um ca. 10 Monate verkürzt. Eine abschließende Beurteilung bezüglich der Rezidivraten, dem tumorassoziierten Versterben und dem krankheitsfreien Überleben bei Patienten mit okkulten Mikrometastasen und disseminierten Tumorzellen ist jedoch aufgrund der geringen Patientenzahl dieser Arbeit nicht möglich. Auch ein langjähriges *Follow-up* dieser Patienten ist notwendig um einzuschätzen, ob die Prognose durch vorliegende Mikrometastasen signifikant beeinflusst wird.

4.1.4 Tumorlokalisation, Tumorstadium und Lymphknotenlevel – Modell der parallelen Tumorprogression

Die Tumorlokalisation, das Tumorstadium, aber auch das Vorliegen von Lymphknotenmetastasen sind unter anderem Faktoren, die in der Therapieplanung eine Rolle spielen (vgl. Abschnitt 1.3.2). Eine genaue Dokumentation der entnommenen Lymphknoten bezüglich des Lymphknotenlevels (vgl. Abschnitt 3.3.4) konnte bei dem hier vorliegenden Patientenkollektiv den vermuteten lymphogenen Metastasierungsweg bekräftigen. Darüber hinaus konnten die detektierten Mikrometastasen und disseminierte Tumorzellen später einem Lymphknotenlevel zugeordnet werden.

Betrachtet man die Tumorlokalisation der einzelnen Patienten, so fanden sich bei Tumoren der Glandula parotis, des Unter- oder Oberkiefers und des Vestibulum oris keine Mikrometastasen oder disseminierte Tumorzellen, während sich bei anderen Lokalisationen in 20-33% der Fälle doch disseminierte Tumorzellen oder Mikrometastasen fanden. Jedoch sind die Ergebnisse bei Tumoren der Glandula parotis, sowie des Vestibulum oris bei nur jeweils einem solchen Tumor aufgrund der geringen Fallzahl nicht signifikant. Betrachtet man die Tumorlokalisation des Patientenkollektives mit Mikrometastasen und disseminierten

Tumorzellen weiter, so zeigt sich ein gehäuftes Auftreten dieser bei Patienten mit einem Mundbodenkarzinom. So war der Primärtumor bei circa 57% der Patienten im Bereich des Mundbodens lokalisiert. Wie in Abschnitt 1.3.2 erläutert, erfolgt bei Mittellinientumoren, mittelliniennahen Tumoren und Tumoren mit nach kontralateral kreuzenden Lymphbahnen, wie beispielsweise dem Mundbodenkarzinom, ein radikales Vorgehen. Hier sollte eine *Neck Dissection* unabhängig vom Tumorstadium erfolgen (Arbeitsgemeinschaft der Wissenschaftlichen Medizinischen Fachgesellschaften et al., 2012). Geht man davon aus, dass Mikrometastasen die Prognose maßgeblich beeinflussen (vgl. Abschnitt 4.1.1), so ist dieses Vorgehen weiterhin begründet.

Bei Mundbodenkarzinomen wird von der Deutschen Gesellschaft für Mund-, Kiefer- und Gesichtschirurgie eine Beschränkung der *Neck Dissection* auf Level I-III bei klinisch nodalnegativen Patienten empfohlen (Wolff et al., 2012, Wolff et al., DGMKG 2012). So ließen sich in dieser Arbeit die detektierten Mikrometastasen und disseminierten Tumorzellen ausschließlich in Level I-III detektieren und somit in der Mehrheit in direkter Nähe zum Primärtumor. Alle detektierten Mikrometastasen lagen in Level IB, IIA oder III. Level IA und IIB waren nicht betroffen, wurden jedoch bei jeder elektiv durchgeführten *Neck Dissection* ipsi- und kontralateral ausgeräumt. Allerdings ist hier zu beachten, dass ein Großteil der Patienten eine selektive, wenn auch bilaterale, *Neck Dissection* erhalten hat und daher die Ergebnisse, wie das Fehlen von Mikrometastasen in Level IV und V, nur eingeschränkt beurteilbar sind, da die untersuchten Lymphknoten im Vorhinein selektiert wurden.

Jedoch zeigten auch andere Studien, dass in circa 71% der Fälle die ersten anatomischen drainierenden Level (Level I und II) betroffen sind (Hamakawa et al., 2000; Woolgar, 1999). Auch Tao et al. beschreiben zum Beispiel Level II als das erste Lymphknotenlevel in der Mehrheit der HNSCCs, jedoch zeigen besonders Tumoren der Mundhöhle (Level I) und des Hypopharynx (Level III) davon abweichende Lymphknotenstationen (Tao et al., 2006), sodass eine selektive *Neck Dissection*, zum Beispiel der Level I-III bei klinisch nodalnegativen Patienten mit Mundbodenkarzinom, ausreichend erscheint (Hamoir et al., 2014).

Wie auch schon durch andere Autoren beschrieben (vgl. Abschnitt 1.3.2) kommt es bei bestimmten Tumorentitäten bevorzugt zu einer bilateralen oder kontralateralen

Metastasierung (Werner, 1995). Hierzu gehören die Mittellinientumoren. Die kontralateral detektierte Mikrometastase befand sich in Level III, wobei ein Mundbodenkarzinom der Primärtumor war. Auch bei den detektierten disseminierten Tumorzellen war der Primärtumor ein Mittellinientumor (Zunge und Mundboden). Hier befanden sich die Zellen jeweils in Level IIA.

Betrachtet man die Lokalisation der detektierten Mikrometastasen und disseminierten Tumorzellen, so spiegelt dies die auch von anderen Autoren (Byers et al., 1988; Shah, 1990) beschriebenen Wege der lymphogenen Metastasierung wieder. Zudem wurden bei circa 43% der positiven Patienten sogenannte *Skip-Lesions* festgestellt, das heißt, es wurden eine oder mehrere Lymphknotenstationen bei der Metastasierung übersprungen. Bei etwa 28% der Patienten wurde eine Lymphknotenstation, bei circa 14% wurden zwei Lymphknotenstationen übersprungen. Auch Autoren wie Byers et al. beschreiben *Skip-Lesions*, dort zeigten sich diese bei 15,8% der Patienten (Byers et al., 1997).

Die Metastasierung von Karzinomen des Kopf-Hals-Bereiches findet primär lymphogen statt. Daher ist der Lymphknotenstatus bei Patienten mit HNSCC einer der wichtigsten prognostischen Faktoren und Kenntnisse über den Metastasierungsweg und den Metastasierungszeitpunkt sind notwendig (Leemans et al., 2011). Betrachtet man das Modell der parallelen Tumorprogression (vgl. Abschnitt 1.4.1), so kommt es zu einer frühen Disseminierung von multiplen Tumorzellen, was bedeutet, dass in frühen Tumorstadien eine Aussaat von disseminierten Tumorzellen stattfindet. So konnte im Rahmen dieser Arbeit der Nachweis von gleichzeitig vorliegenden disseminierten Tumorzellen und Mikrometastasen diese Theorie unterstützen. Nach dem Modell der linearen Tumorprogression (vgl. Abschnitt 1.4.1) ist das Vorliegen einer Metastase für eine weitere Aussaat notwendig, die bei dem vorliegenden Patientenkollektiv jedoch fehlt und so die Theorie der linearen Tumorprogression nicht unterstützen kann. Auch fand sich ein Großteil der Patienten mit disseminierten Tumorzellen und/oder Mikrometastasen noch in einem frühen Tumorstadium, so waren etwa 79% der Patienten im Stadium pT1 oder 2. Dies unterstützt ebenfalls die Theorie der parallelen Tumorprogression.

Die detektierten disseminierten Tumorzellen wurden im Rahmen dieser Arbeit durch zwei voneinander unabhängige Pathologen mikroskopiert und Kriterien wie beispielsweise Zellgröße, Zellkerngröße und Form, Relation von Zytoplasma und Nucleus dienten der

Detektion von Tumorzellen (Baba and Cătoi, 2007). Trotz zugrunde legen dieser Kriterien sind falsch positive Ergebnisse bei der Detektion der disseminierten Tumorzellen nicht auszuschließen. Eine endgültige Beurteilung wäre nur über eine genetische Untersuchung möglich. Andere Autoren nutzen die RT-PCR zur Detektion von Tumorzellen in Lymphknoten (siehe Abschnitt 5.1.1). So nutzen beispielsweise Tao et al. die RT-PCR zur Detektion von Cytokeratin 19 mRNA (Tao et al., 2006). Der Vorteil dieser Methode ist, dass der gesamte Lymphknoten beurteilt werden kann. Jedoch ist ein anschließendes Mikroskopieren bei Aufarbeitung des gesamten Lymphknotens mittels PCR zur Bestätigung, dass es sich an dieser Stelle um neoplastisches Gewebe handelt nicht mehr möglich, da die Patientenprobe nur entweder einer PCR oder einer Histologie zugeführt werden kann. So ergibt sich bei diesem Verfahren eine erhöhte Anzahl an falsch positiven Ergebnissen und Artefakte können nicht ausgeschlossen werden.

4.2 Schlussfolgerungen und Ausblick

Betrachtet man abschließend die Ergebnisse dieser Arbeit, so ließ sich hier, wie schon durch andere Autoren, bestätigen, dass Mikrometastasen durch die Routinediagnostik übersehen werden und Patienten mit einem pN0-Status trotzdem okkulte Mikrometastasen und disseminierte Tumorzellen aufweisen. Die hier gewählte Avidin-Biotin-Komplex-Färbung eignete sich zur Detektion dieser Zellen und ließ sich standardisiert in einem Färbeautomat durchführen. Wie schon in anderen Arbeiten gezeigt, eignen sich die hier gewählten Antikörpersysteme AE1/AE3, CK 5 und 14 zur Detektion von Mikrometastasen und disseminierten Tumorzellen. Unter Berücksichtigung der Färbeergebnisse in dieser Arbeit konnte zudem festgestellt werden, dass sich der CD44v6-Antikörper nur eingeschränkt für die Detektion der disseminierten Tumorzellen und Mikrometastasen eignet. Ein positiv angefärbter Primärtumor ist die Voraussetzung für den histologischen Abgleich, der jedoch nicht immer gegeben war.

Sowohl die in dieser Arbeit gewählte Färbemethode, als auch die Antikörpersysteme werden für repräsentative Schnitte teilweise bereits in der Routinediagnostik eingesetzt. Jedoch sind serielle Schnitte zur Detektion von Mikrometastasen bei heutigem Stand der Wissenschaft vor allem aus finanziellen Gründen und aufgrund eines großen Zeitaufwandes bisher nicht für die Routinediagnostik umsetzbar (Barrera et al., 2003).

Wie schon in Abschnitt 4.1.3 beschrieben, fanden sich in dieser Arbeit bei 14 Patienten (24%) disseminierte Tumorzellen und/oder Mikrometastasen. Diese Ergebnisse spiegeln auch die Ergebnisse anderer Studien wider. Da die Detektion von Mikrometastasen oder disseminierten Tumorzellen gegebenenfalls eine Hochstufung des Lymphknotenstatus eines Patienten zur Folge hat, sollten sich weitere Studien anschließen, die eine Detektion dieser Mikrometastasen oder disseminierten Tumorzellen im Rahmen der Routinediagnostik ermöglichen. Jedoch bleibt weiterhin unklar, wie häufig aus disseminierten Tumorzellen Mikrometastasen und schließlich Makrometastasen entstehen (vgl. Abschnitt 4.1.3.). Oder wie hoch etwa das Risiko zur Ausbildung einer Metastase im Bereich der disseminierten Tumorzellen ist. Auch bleibt noch unklar wie sich die Therapie beim Nachweis von disseminierten Tumorzellen ändern könnte oder sollte. Fragen, die durch weitere Studien erörtert werden sollten.

Darüber hinaus sollten die in dieser Arbeit durchgeführten Studien an einem größeren Patientenkollektiv erfolgen. Im Rahmen dieser Studie wurden lediglich 58 Patienten, davon 54 Patienten mit einem HNSCC eingeschlossen. Um signifikante Ergebnisse zu erhalten, wären mehr Fallzahlen erstrebenswert.

Zudem sollte ein längeres *Follow-up* der Patienten erfolgen. Das *Follow-up* im Rahmen dieser Arbeit wurde über circa 4 Jahre durchgeführt. Betrachtet man jedoch bereits die prognostischen Daten der hier eingeschlossenen Patienten mit detektierten Mikrometastasen oder disseminierten Tumorzellen, besonders im Vergleich mit den Patienten bei denen weder Mikrometastasen noch disseminierte Tumorzellen detektiert wurden, so zeigt sich bei ersteren eine schlechtere Prognose. Zudem findet ein pN-Upgrade bei Patienten mit Mikrometastasen von pN0 zu pN1mi statt. So stellt sich die Frage, ob auf dieser Grundlage das Therapieregime bei diesen Patienten geändert werden und beispielsweise bei Patienten mit detektierten Mikrometastasen eine Nachbehandlung erfolgen sollte. So wird Patienten ab pN1 je nach Tumorlokalisation zu einer Radiotherapie geraten (vgl. Abschnitt 1.4.2). Auch andere Autoren beschäftigen sich mit dieser Frage (Barrera et al., 2003), jedoch scheint die Datenlage noch nicht ausreichend, um eine abschließende Beurteilung zu formulieren. Jedoch unterstützt diese Studie durch die Detektion der Mikrometastasen und disseminierten Tumorzellen vor allem in den Lymphknotenleveln I-III die Durchführung einer selektiven *Neck Dissection* auch bei cN0-Patienten.

Abschließend ist noch zu sagen, dass durch die durchgeführten Untersuchungen und die genaue Dokumentation der detektierten disseminierten Tumorzellen und Mikrometastasen bezüglich des Lymphknotenlevels im Rahmen dieser Arbeit das Wissen über den lymphogenen Metastasierungsweg bestärkt wurden. Da es sich bei den Kopf- und Halskarzinomen weltweit um das siebthäufigste Karzinom handelt, sollten die Mechanismen der Metastasierung und deren Folgen weiter untersucht werden (Adrien et al., 2013).

5. Abbildungsverzeichnis

Abbildung 1: TNM-Klassifikation	3
Abbildung 2: Übersicht der Lymphknotenlevel	10
Abbildung 3: Lymphknotenlevel.....	11
Abbildung 4: Modell der linearen Tumorprogression.....	17
Abbildung 5: Modell der parallelen Tumorprogression	19
Abbildung 6: Antigenwiederherstellung	34
Abbildung 7: Beispiel einer Immunfluoreszenzfärbung mit den Antikörpern CD44v6 und CK 5 und CK 14	36
Abbildung 8: Avidin-Biotin-Komplex-Färbung.....	38
Abbildung 9: Beispiel einer Avidin-Biotin-Komplex-Färbung	39
Abbildung 10: Doppelimmunfluoreszenzfärbung von Primärtumoren mit unterschiedlichen Antigendemaskierungsmethoden	45
Abbildung 11: Testfärbung mit dem Antikörper AE1/AE3	47
Abbildung 12: Avidin-Biotin-Komplex-Färbung unter Verwendung der Antikörper CD44v6 und CK 5 und CK 14	48
Abbildung 13: Tumorstadien und Geschlechtsverteilung	49
Abbildung 14: Absolute und Prozentuale Verteilung der Malignomlokalisierung	50
Abbildung 15: Avidin-Biotin-Komplex-Färbung von Primärtumoranschnitten.....	54
Abbildung 16: Detektierte Mikrometastasen mit der Avidin-Biotin-Komplex-Färbung....	55
Abbildung 17: Disseminierte Tumorzellen angefärbt mit der Avidin-Biotin-Komplex-Färbung.....	56
Abbildung 18: Absolute und prozentuale Anzahl der detektierten Mikrometastasen und/oder disseminierten Tumorzellen in Bezug auf die Tumorlokalisierung und Anteil an den gesamten Tumoren.....	58
Abbildung 19: Absolute Anzahl der Patienten, die disseminierte Tumorzellen oder Mikrometastasen in einer unterschiedlichen Anzahl an Schnitten aufwiesen.....	59
Abbildung 20: Prozentuale Verteilung der Mikrometastasen und disseminierten Tumorzellen bezüglich der ipsilateralen und kontralateralen Detektion.....	60
Abbildung 21: Kaplan-Meier Kurven der Patienten mit und ohne Mikrometastasen oder disseminierte Tumorzellen.....	64

6. Tabellenverzeichnis

Tabelle 1: Stadieneinteilung nach UICC	4
Tabelle 2: Bevorzugte Drainagewege und Auftreten von Lymphknotenmetastasen der Kopf-Hals-Karzinome	12
Tabelle 3: Ausgewählte Formen der <i>Neck Dissection</i>	13
Tabelle 4: Art und Anzahl der Lymphknotenausräumung	26
Tabelle 5: Auflistung der Patienten nach Geschlecht, Tumorlokalisation, Tumorstadium, Resektion und Rezidiv	51
Tabelle 6: Fehlende Primärtumoren bei Gewebeproben	53
Tabelle 7: Patienten mit detektierten Mikrometastasen oder disseminierten Tumorzellen.....	57
Tabelle 8: Patienten ohne detektierte Mikrometastasen und disseminierte Tumorzellen.....	61
Tabelle 9: <i>Follow-up</i> Daten des Patientenkollektivs mit detektierten Mikrometastasen oder disseminierten Tumorzellen	62
Tabelle 10: <i>Follow-up</i> Daten des Patientenkollektivs ohne detektierte Mikrometastasen oder disseminierte Tumorzellen	65

Literaturverzeichnis

Adrien, J., C. Bertolus, L. Gambotti, A. Mallet, and B. Baujat. (2014): Why Are Head and Neck Squamous Cell Carcinoma Diagnosed so Late? Influence of Health Care Disparities and Socio-Economic Factors. *Oral Oncol.*, Vol. 50, no. 2: pp. 90–97.

Alibek, K., Kakpenova, A., Baiken, Y. (2013): Role of infectious agents in the carcinogenesis of brain and head and neck cancers. *Infect. Agent. Cancer*, Vol. 8: p. 7.

Alkureishi, L.W.T., Ross, G.L., Shoaib, T., Soutar, D.S., Robertson, A.G., Thompson, R., Hunter, K.D., Sorensen, J.A., Thomsen, J., Krogdahl, A., Alvarez, J., Barbier, L., Santamaria, J., Poli, T., Sesenna, E., Kovács, A.F., Grünwald, F., Barzan, L., Sulfaro, S., Alberti, F. (2010): Sentinel node biopsy in head and neck squamous cell cancer: 5-year follow-up of a European multicenter trial. *Ann. Surg. Oncol.* Vol. 17: pp. 2459–2464.

Andre, K., S. Schraub, M. Mercier, and P. Bontemps (1995): Role of Alcohol and Tobacco in the Aetiology of Head and Neck Cancer: A Case-Control Study in the Doubs Region of France. *European Journal of Cancer. Part B, Oral Oncol.*, Vol. 31B, no. 5: pp. 301–9.

Athanassiou-Papaefthymiou, M., Shkeir, O., Kim, D., Divi, V., Matossian, M., Owen, J.H., Czerwinski, M.J., Papagerakis, P., McHugh, J., Bradford, C.R., Carey, T.E., Wolf, G.T., Prince, M.E., Papagerakis, S. (2014): Evaluation of CD44 variant expression in oral, head and neck squamous cell carcinomas using a triple approach and its clinical significance. *Int. J. Immunopathol. Pharmacol.*, Vol. 27, pp. 337–349.

Baba, A.I., Cătoi, C. (2007): *Comparative Oncology*. The Publishing House of the Romanian Academy, Bucharest.

Balaram, P., Sridhar, H., Rajkumar, T., Vaccarella, S., Herrero, R., Nandakumar, A., Ravichandran, K., Ramdas, K., Sankaranarayanan, R., Gajalakshmi, V., Muñoz, N., Franceschi, S. (2002): Oral cancer in southern India: the influence of smoking, drinking, paan-chewing and oral hygiene. *Int. J. Cancer*, Vol. 98, pp. 440–445.

Banys, M., Krawczyk, N., Fehm, T. (2014): The Role and Clinical Relevance of Disseminated Tumor Cells in Breast Cancer. *Cancers*, Vol. 6, no. 1: pp. 143-152.

Barnes, L., Eveson, J., Reichart, P., Sidransky (2005): *Head and Neck Tumours. Pathology and Genetics. World Health Organization Classification of Tumours.*, IARC Press. Lyon.

Barrera, J.E., Miller, M.E., Said, S., Jafek, B.W., Campana, J.P., Shroyer, K.R. (2003): Detection of occult cervical micrometastases in patients with head and neck squamous cell cancer. *The Laryngoscope*, Vol. 113: pp. 892–896.

Bäumer, R., Maiwald, A. (2008): *THIEMEs Onkologische Pflege*. Georg Thieme Verlag, Stuttgart.

- Becker, M.T., Shores, C.G., Yu, K.K., Yarbrough, W.G. (2004): Molecular assay to detect metastatic head and neck squamous cell carcinoma. *Arch. Otolaryngol. Head Neck Surg.* Vol. 130, pp. 21–27.
- Bocca, E., Pignataro, O. (1967): A conservation technique in radical neck dissection. *Ann Otol. Rhinol. Laryngol.*, pp. 975–87.
- Böcker, W., Denk, H., Heitz, P.U., Moch, H., Höfler, G., Kreipe, H. (2012): *Pathologie* (5., vollst. überarb. Aufl.), Urban & Fischer in Elsevier, München.
- Braakhuis, B.J.M., Brakenhoff, R.H., Leemans, C.R. (2005): Head and neck cancer: molecular carcinogenesis. *Ann. Oncol. Off. J. Eur. Soc. Med. Oncol. ESMO*, Vol. 16, Suppl 2, pp. 249-250.
- Büttner, R., Thomas, C. (2003): *Allgemeine Pathologie / Spezielle Pathologie / Histopathologie. Set / Allgemeine Pathologie.* Schattauer Verlag, Stuttgart.
- Byers, R.M. (1985): Modified neck dissection. A study of 967 cases from 1970 to 1980. *Am J Surg.*, Vol. 150, pp. 414–21.
- Byers, R.M., Wolf, P.F., Ballantyne, A.J. (1988): Rationale for elective modified neck dissection. *Head Neck Surg.*, Vol. 10, pp. 160–167.
- Byers, R.M., Weber, R.S., Andrews, T., McGill, D., Kare, R., Wolf, P., (1997): Frequency and therapeutic implications of “skip metastases” in the neck from squamous carcinoma of the oral tongue. *Head Neck*, Vol. 19, pp. 14–19.
- Chin, D., Boyle, G.M., Theile, D.R., Parsons, P.G., Coman, W.B. (2004): Molecular introduction to head and neck cancer (HNSCC) carcinogenesis. *Br. J. Plast. Surg.*, Vol. 57, pp. 595–602.
- Chuang, S.-C., Jenab, M., Heck, J.E., Bosetti, C., Talamini, R., Matsuo, K., Castellsague, X., Franceschi, S., Herrero, R., Winn, D.M., La Vecchia, C., Morgenstern, H., Zhang, Z.-F., Levi, F., Dal Maso, L., Kelsey, K., McClean, M.D., Vaughan, T., Lazarus, P., Muscat, J., Ramroth, H., Chen, C., Schwartz, S.M., Eluf-Neto, J., Hayes, R.B., Purdue, M., Boccia, S., Cadoni, G., Zaridze, D., Koifman, S., Curado, M.P., Ahrens, W., Benhamou, S., Matos, E., Laggiou, P., Szeszenia-Dabrowska, N., Olshan, A.F., Fernandez, L., Menezes, A., Agudo, A., Daudt, A.W., Merletti, F., Macfarlane, G.J., Kjaerheim, K., Mates, D., Holcatova, I., Schantz, S., Yu, G.-P., Simonato, L., Brenner, H., Mueller, H., Conway, D.I., Thomson, P., Fabianova, E., Znaor, A., Rudnai, P., Healy, C.M., Ferro, G., Brennan, P., Boffetta, P., Hashibe, M. (2012): Diet and the risk of head and neck cancer: a pooled analysis in the INHANCE consortium. *Cancer Causes Control*, Vol. 23, pp. 69–88.
- Coghlin, C., Murray, G.I. (2010): Current and emerging concepts in tumour metastasis. *J. Pathol.*, Vol. 222, pp. 1–15.
- Collins, V. P., Loeffler, R. K., Tivey, H. (1956): Observations on Growth Rates of Human Tumors. *Am. J. Roentgenol. Radium Th. Nucl. Med.*, Vol. 76, no. 5 : pp. 988–1000.
- Contaldo, M., Di Napoli, A., Pannone, G., Franco, R., Ionna, F., Feola, A., De Rosa, A., Santoro, A., Sbordone, C., Longo, F., Pasquali, D., Loreto, C., Ricciardiello, F., Esposito, G., D’Angelo, L., Itrò, A., Bufò, P., Tombolini, V., Serpico, R., Di Domenico, M. (2013):

Prognostic implications of node metastatic features in OSCC: a retrospective study on 121 neck dissections. *Oncol. Rep.*, Vol. 30: pp. 2697–2704.

Côté, V., Kost, K., Payne, R.J., Hier, M.P. (2007): Sentinel lymph node biopsy in squamous cell carcinoma of the head and neck: where we stand now, and where we are going. *J. Otolaryngol.*, Vol36: pp. 344–349.

D'Cruz AK, Vaish R, Kapre N, Dandekar M, Gupta S, Hawaldar R, Agarwal JP, Pantvaitya G, Chaukar D, Deshmukh A, Kane S, Arya S, Ghosh-Laskar S, Chaturvedi P, Pai P, Nair S, Nair D, Badwe R; Head and Neck Disease Management Group (2015): Elective versus Therapeutic Neck Dissection in Node-Negative Oral Cancer. *N. Engl. J. Med.*, Vol. 373, no. 6: pp. 521–29.

Deutsche Krebsgesellschaft, 2008. Kurzgefasste interdisziplinäre Leitlinien 2008 - Empfehlungen zur Diagnostik und Therapie maligner Erkrankungen. Deutsche Krebsgesellschaft e.V.

Dik, E. A., Willems, S. M., Ipenburg, N. A., Rosenberg, A. J. W. P., Van Cann, E. M., van Es, R. J. J. (2016): Watchful Waiting of the Neck in Early Stage Oral Cancer Is Unfavourable for Patients with Occult Nodal Disease. *Int. J. Oral Maxillofac. Surg.*, Vol. 45, no. 8: pp. 945–50.

Enepekides, D.J., Sultanem, K., Nguyen, C., Shenouda, G., Black, M.J., Rochon, L. (1999): Occult cervical metastases: immunoperoxidase analysis of the pathologically negative neck. *Off. J. Am. Acad. Otolaryngol. Head Neck Surg.*, Vol. 120: pp. 713–717.

Evans, M., Powell, N.G. (2010): The changing aetiology of head and neck cancer: the role of human papillomavirus. *Clin. Oncol. R. Coll. Radiol. G. B.*, Vol. 22: pp. 538–546.

Ferris, R.L., Xi, L., Raja, S., Hunt, J.L., Wang, J., Gooding, W.E., Kelly, L., Ching, J., Luketich, J.D., Godfrey, T.E. (2005): Molecular staging of cervical lymph nodes in squamous cell carcinoma of the head and neck. *Cancer Res.*, Vol. 65: pp. 2147–2156.

Franke, W.W., Moll, R. (1987): Cytoskeletal components of lymphoid organs. I. Synthesis of cytokeratins 8 and 18 and desmin in subpopulations of extrafollicular reticulum cells of human lymph nodes, tonsils, and spleen. *Differ. Res. Biol. Divers.*, Vol. 36: pp. 145–163.

Frech, S., Hörmann, K., Riedel, F., Götte, K. (2009): Lymphatic vessel density in correlation to lymph node metastasis in head and neck squamous cell carcinoma. *Anticancer Res.*, Vol. 29: pp. 1675–1679.

Goldson, T.M., Han, Y., Knight, K.B., Weiss, H.L., Resto, V.A. (2010): Clinicopathological predictors of lymphatic metastasis in HNSCC: implications for molecular mechanisms of metastatic disease. *J. Exp. Ther. Oncol.*, Vol. 8, pp. 211–221.

Gomis, R.R., Gawrzak, S. (2016): Tumor Cell Dormancy. *Mol. Oncol.*

Gužvić, M., Christoph A. Klein (2013): Cancer Dormancy: Time to Explore Its Clinical Relevance. *Breast Cancer Res.*, Vol. 15, no. 6: p. 321.

- Hamakawa, H., Fukizumi, M., Bao, Y., Sumida, T., Onishi, A., Tanioka, H., Sato, H., Yumoto, E. (1999): Genetic diagnosis of micrometastasis based on SCC antigen mRNA in cervical lymph nodes of head and neck cancer. *Clin. Exp. Metastasis*, Vol. 17: pp. 593–599.
- Hamakawa, H., Takemura, K., Sumida, T., Kayahara, H., Tanioka, H., Sogawa, K. (2000): Histological study on pN upgrading of oral cancer. *Virchows Arch. Int. J. Pathol.*, Vol. 437: pp: 116–121.
- Hamoir, M., Schmitz, S., Gregoire, V. (2014): The role of neck dissection in squamous cell carcinoma of the head and neck. *Curr. Treat. Options Oncol.*, Vol. 15: pp. 611–624.
- Hartkopf, A.D., Taran, F.-A., Wallwiener, M., Hahn, M., Becker, S., Solomayer, E.-F., Brucker, S.Y., Fehm, T.N., Wallwiener, D. (2014): Prognostic Relevance of Disseminated Tumour Cells from the Bone Marrow of Early Stage Breast Cancer Patients - Results from a Large Single-Centre Analysis. *Eur. J. Cancer*, Vol. 50, no. 15: pp. 2550-2559.
- Hermans, R. (2006): *Head and neck cancer imaging*. Springer, Berlin; New York.
- Hiddemann, W., Bartram, C.R., Huber, H. (2010): *Die Onkologie Teil 1 und 2*. Springer-Medizin-Verl., Heidelberg.
- Hölzel, D., Eckel, R., Emeny, R.T., Engel, J. (2010): Distant metastases do not metastasize. *Cancer Metastasis Rev.*, Vol. 29: pp. 737–750.
- Hosal, A.S., Carrau, R.L., Johnson, J.T., Myers, E.N. (2000): Selective neck dissection in the management of the clinically node-negative neck. *The Laryngoscope*, Vol. 110: pp. 2037–2040.
- Hsu, S.M., Raine, L., Fanger, H. (1981): Use of avidin-biotin-peroxidase complex (ABC) in immunoperoxidase techniques: a comparison between ABC and unlabeled antibody (PAP) procedures. *J. Histochem. Cytochem.*, Vol. 29: pp. 577–580.
- Ishida, T. (2000): Immunohistochemical Expression of the CD44 Variant 6 in Colorectal Adenocarcinoma. *Surg. Today*, Vol. 30: pp. 28–32.
- Jimenez, L., Jayakar, S.K., Ow, T.J., Segall, J.E. (2015): Mechanisms of Invasion in Head and Neck Cancer. *Arch. Pathol. Lab. Med.*, Vol. 139: pp. 1334–1348.
- Kawano, T., Nakamura, Y., Yanoma, S., Kubota, A., Furukawa, M., Miyagi, Y., Tsukuda, M. (2004): Expression of E-cadherin, and CD44s and CD44v6 and its association with prognosis in head and neck cancer. *Auris. Nasus. Larynx*, Vol. 31: pp. 35–41.
- Kawano, T., Yanoma, S., Nakamura, Y., Ozeki, A., Kokatsu, T., Kubota, A., Furukawa, M., Tsukuda, M. (2005): Soluble CD44 standard, CD44 variant 5 and CD44 variant 6 and their relation to staging in head and neck cancer. *Acta Otolaryngol. (Stockh.)*, Vol. 125: pp. 392–397.
- Kerl, H., Garbe, C., Cerroni, L., Wolff, H. (2003): *Histopathologie der Haut*. Springer, Berlin.

- Klein, C.A. (2009): Parallel progression of primary tumours and metastases. *Nat. Rev. Cancer*, Vol. 9: pp. 302–312.
- Koc, C., Alkyol, M., Celikkanat, S., Cekic, A., Ozdem, C. (1997): Role of suprahyoid neck dissection in the treatment of squamous cell carcinoma of the lower lip. *Ann Otol. Rhinol. Laryngol.*: pp. 787–9.
- Krebs in Deutschland 2011/2012 (No. 10. Auflage) (2015): Robert Koch Institut (Hrsg) und Gesellschaft der epidemiologischen Krebsregister in Deutschland e.V. (Hrsg), Berlin.
- Kuerer, F.M.-B., Bedrosian, I., Hunt, K.K., Lucci, A. (2010): Disseminated Tumor Cells in Biologic Subtypes of Stage I-III Breast Cancer Patients. *Ann. Surg. Oncol.*, Vol. 17, no. 12: pp. 3252–58.
- Leemans, C.R., Braakhuis, B.J.M., Brakenhoff, R.H. (2011): The molecular biology of head and neck cancer. *Nat. Rev. Cancer*, Vol. 11: pp. 9–22.
- Liang, L.-Z., Liu, X.-Q., Kong, Q.-Y., Liao, G.-Q. (2016): Selective Versus Comprehensive Neck Dissection in Patients With T1 and T2 Oral Squamous Cell Carcinoma and cN0pN(+) Neck. *J. Oral Maxillofac. Surg.*, Vol. 74, no. 6: pp. 1271–76.
- Linde, N., Fluegen, G., Aguirre-Ghiso, J. A. (2016): The Relationship Between Dormant Cancer Cells and Their Microenvironment. *Adv. Cancer Res.*, Vol. 132: pp. 45–71.
- Lüllmann-Rauch, R. (2009): *Histologie*. Georg Thieme Verlag, Stuttgart.
- Luzzi, K. J., MacDonald, I. C., Schmidt, E. E., Kerkvliet, N., Morris, V. L., Chambers, A. F., Groom, A. C. (1998): Multistep Nature of Metastatic Inefficiency: Dormancy of Solitary Cells after Successful Extravasation and Limited Survival of Early Micrometastases. *Am. J. Pathol.*, Vol 153, no. 3: pp. 865–73.
- Mack, B., Gires, O. (2008): CD44s and CD44v6 expression in head and neck epithelia. *PLoS One*, Vol. 3: p. 3360.
- Maruccia, M., Onesti, M.G., Parisi, P., Cigna, E., Troccola, A., Scuderi, N. (2012): Lip cancer: a 10-year retrospective epidemiological study. *Anticancer Res.*, Vol. 32: pp. 1543–1546.
- Mast, G. (2009): *Kopf-Hals-Malignome*. Zuckschwerdt, München.
- Nieuwenhuis, E.J.C., Leemans, C.R., Kummer, J.A., Denkers, F., Snow, G.B., Brakenhoff, R.H., Kummer, A. (2003): Assessment and clinical significance of micrometastases in lymph nodes of head and neck cancer patients detected by E48 (Ly-6D) quantitative reverse transcription-polymerase chain reaction. *Lab. Investig. J. Tech. Methods Pathol.*, Vol. 83: pp. 1233–1240.
- Osisami, M., Keller, E.T. (2013): Mechanisms of Metastatic Tumor Dormancy. *J. Clin. Med.* Vol. 2: pp. 136–150.
- Paleri, V., Urbano, T. G., Mehanna, H., Repanos, C., Lancaster, J., Roques, T. , Patel, M., Sen, M. (2016): Management of Neck Metastases in Head and Neck Cancer: United

Kingdom National Multidisciplinary Guidelines. *J. Laryngol. Otol.*, Vol. 130, no. S2: pp. 161–S169.

Pantel, K., Brakenhoff, R.H. (2004): Dissecting the metastatic cascade. *Nat. Rev. Cancer*, Vol. 4: pp. 448–456.

Pileri, S.A., Roncador, G., Ceccarelli, C., Piccioli, M., Briskomatis, A., Sabattini, E., Ascani, S., Santini, D., Piccaluga, P.P., Leone, O., Damiani, S., Ercolessi, C., Sandri, F., Pieri, F., Leoncini, L., Falini, B. (1997): Antigen retrieval techniques in immunohistochemistry: comparison of different methods. *J. Pathol.*, Vol. 183: pp. 116–123.

Renshaw, S. (2007): *Immunohistochemistry*. Scion, Bloxham, Oxfordshire.

Rhee, D., Wenig, B.M., Smith, R.V. (2002): The significance of immunohistochemically demonstrated nodal micrometastases in patients with squamous cell carcinoma of the head and neck. *The Laryngoscope*, Vol. 112: pp. 1970–1974.

Robbins, K., Medina, J., Wolfe, G., Levine, P., Sessions, R., Pruet, C. (1991): Standardizing neck dissection terminology. Official report of the Academy's Committee for Head and Neck Surgery and Oncology. *Arch. Otolaryngol. Head Neck Surg.*, Vol. 117: pp. 601–5.

Robbins, K.T., Clayman, G., Levine, P.A., Medina, J., Sessions, R., Shaha, A., Som, P., Wolf, G.T., American Head and Neck Society, American Academy of Otolaryngology--Head and Neck Surgery (2002): Neck dissection classification update: revisions proposed by the American Head and Neck Society and the American Academy of Otolaryngology--Head and Neck Surgery. *Arch. Otolaryngol. Head Neck Surg.*, Vol. 128: pp. 751–758.

Robert, J. (2013): Biology of cancer metastasis. *Bull. Cancer (Paris)* Vol. 100: pp. 333–342.

Roepman, P., Wessels, L.F.A., Kettelarij, N., Kemmeren, P., Miles, A.J., Lijnzaad, P., Tilanus, M.G.J., Koole, R., Hordijk, G.-J., van der Vliet, P.C., Reinders, M.J.T., Slootweg, P.J., Holstege, F.C.P., 2005. An expression profile for diagnosis of lymph node metastases from primary head and neck squamous cell carcinomas. *Nat. Genet.*, Vol. 37: pp. 182–186.

Saleh, K., Eid, R., Haddad, F.GH., Khalife-Saleh, N., Kourie, H.R. (2018): New Developments in the Management of Head and Neck Cancer – Impact of Pembrolizumab. *Ther. Clin. Risk Manag.*, Vol. 14: pp. 295–303.

Screaton, G.R., Bell, M.V., Bell, J.I., Jackson, D.G., (1993): The identification of a new alternative exon with highly restricted tissue expression in transcripts encoding the mouse Pgp-1 (CD44) homing receptor. Comparison of all 10 variable exons between mouse, human, and rat. *J. Biol. Chem.*, Vol. 268: pp. 12235–12238.

Shah, J.P. (1990): Patterns of cervical lymph node metastasis from squamous carcinomas of the upper aerodigestive tract. *Am. J. Surg.*, Vol. 160: pp. 405–409.

Sharma, A.K., Mishra, P., Gupta, S. (2013): Immunohistochemistry, a valuable tool in detection of cervical lymph node micrometastases in head and neck squamous cell

carcinoma: a prospective study. *Indian J. Otolaryngol. Head Neck Surg. Off. Publ. Assoc. Otolaryngol. India*, Vol. 65: pp. 89–94.

Shores, C.G., Yin, X., Funkhouser, W., Yarbrough, W. (2004): Clinical evaluation of a new molecular method for detection of micrometastases in head and neck squamous cell carcinoma. *Arch. Otolaryngol. Head Neck Surg.*, Vol. 130: pp. 937–942.

Som, P.M., Curtin, H.D., Mancuso, A.A. (1999): An imaging-based classification for the cervical nodes designed as an adjunct to recent clinically based nodal classifications. *Arch. Otolaryngol. Head Neck Surg.*, Vol. 125: pp. 388–396.

Sturgis, E.M., Wei, Q., Spitz, M.R. (2004): Descriptive epidemiology and risk factors for head and neck cancer. *Semin. Oncol.*, Vol. 31: pp. 726–733.

Takes, R.P., Baatenburg De Jong, R.J., Alles, M.J.R.C., Meeuwis, C.A., Marres, H.A.M., Knecht, P.P.M., De La Riviere, G.B., De Wilde, P.C.M., Mooi, W.J., Hermans, J., Van Krieken, J.H.J.M. (2002): Markers for nodal metastasis in head and neck squamous cell cancer. *Arch. Otolaryngol. Head Neck Surg.*, Vol. 128: pp. 512–518.

Talamini, R., Vaccarella, S., Barbone, F., Tavani, A., La Vecchia, C., Herrero, R., Muñoz, N., Franceschi, S. (2000) Oral hygiene, dentition, sexual habits and risk of oral cancer. *Br. J. Cancer*, Vol. 83: pp. 1238–1242.

Tao, L., Lefèvre, M., Ricci, S., Saintigny, P., Callard, P., Périé, S., Lacave, R., Bernaudin, J.-F., Lacau St Guily, J. (2006): Detection of occult carcinomatous diffusion in lymph nodes from head and neck squamous cell carcinoma using real-time RT-PCR detection of cytokeratin 19 mRNA. *Br. J. Cancer*, Vol. 94: pp. 1164–1169.

van den Brekel, M.W., Castelijns, J.A., Stel, H.V., Golding, R.P., Meyer, C.J., Snow, G.B. (1993): Modern imaging techniques and ultrasound-guided aspiration cytology for the assessment of neck node metastases: a prospective comparative study. *Eur. Arch. Otorhinolaryngol.*, Vol. 250: pp. 11–17.

Verbreitung von Krebserkrankungen in Deutschland. Entwicklung der Prävalenz zwischen 1990 und 2010. Beiträge zur Gesundheitsberichterstattung des Bundes (2010), Robert-Koch-Institut (Hrsg), Berlin.

Vokes, E.E., Liebowitz, D.N., Weichselbaum, R.R. (1997): Nasopharyngeal carcinoma. *Lancet* Vol. 350: pp. 1087–1091.

Weber, A., Tannapfel, A. (2002): Prognosefaktoren bei Kopf-Hals-Karzinomen. *HNO*, Vol. 50: pp. 35–42.

Werner, J.A. (1995): The lymph vessel system of the mouth cavity and pharynx. *Laryngorhinootol.* Vol. 74: pp. 622–628.

Werner, J.A., Dünne, A.A., Ramaswamy, A., Dalchow, C., Behr, T., Moll, R., Folz, B.J., Davis, R.K. (2004): The sentinel node concept in head and neck cancer: solution for the controversies in the N0 neck? *Head Neck*, Vol. 26: pp. 603–611.

Wittekind, C., Meyer, H.-J. (2013): TNM: Klassifikation Maligner Tumoren. WILEY-VCH Verlag GmbH & Co. KGaA, Weinheim

Wolff K.-D., Bootz F., Beck J., Bikowski K., Böhme P., Budach W., Burkhardt A., Danker H., Eberhardt W., Engers K., Fietkau R., Frerich B., Gauler T., Germann G., Gittler-Hebestreit N., Grötz K., Horch R., Ihrler S., Keilholz U., Lell M., Lübke A., Mantey W., Nusser-Müller-Busch R., Pistner H., Paradies K., Reichert T., Reinert S., Schliephake H., Schmitter M., Singer S., Westhofen M., Wirz S., Wittlinger M., Deutsche Gesellschaft für Mund-, Kiefer- und Gesichtschirurgie (DGMKG), Arbeitsgemeinschaft der Wissenschaftlichen Medizinischen Fachgesellschaften (AWMF)-Ständige Kommission Leitlinien (2012): Leitlinie "Mundhöhlenkarzinom, Diagnostik und Therapie." München. AWMF-Register Nummer (007-100OL), Version 2.0. 12.2012.

Wolff, H.A., Wolff, C.R., Hess, C.F., Jung, K., Sennhenn-Kirchner, S., Hinterthaler, M., Müller-Dornieden, A., Körber, W., Marten-Engelke, K., Roedel, R., Christiansen, H., Engelke, C. (2013): Second Primary Malignancies in Head and Neck Cancer Patients: High Prevalence of Curable-Stage Disease. *Strahlenther. Onkol.* Vol. 189, no. 10: pp. 874–80.

Wolff, K.-D., Follmann, M., Nast, A. (2012): The Diagnosis and Treatment of Oral Cavity Cancer. *Dtsch Arztebl Int* Vol.109(48): pp. 829-35

Woolgar, J.A. (2007): The topography of cervical lymph node metastases revisited: the histological findings in 526 sides of neck dissection from 439 previously untreated patients. *Int. J. Oral Maxillofac. Surg.*, Vol. 36: pp. 219–225.

Woolgar, J.A. (1999): Micrometastasis in oral/oropharyngeal squamous cell carcinoma: incidence, histopathological features and clinical implications. *Br. J. Oral Maxillofac. Surg.*, Vol. 37: pp. 181–186.

Xu, Y., Lefèvre, M., Périé, S., Tao, L., Callard, P., Bernaudin, J.-F., St Guily, J.L. (2008): Clinical significance of micrometastases detection in lymph nodes from head and neck squamous cell carcinoma. *Otolaryngol.-Head Neck Surg.*, Vol. 139: pp. 436–441.

Yang, J., Zhang, Y., Zhong, Y., Zheng, J. (2003): Effects of different pH values of fixatives and antigen retrieval buffers on immunohistochemical staining. *Beijing Da Xue Xue Bao Yi Xue Ban*, Vol. 35, no. 1: pp. 87–90.

Ziegler, A., Lange, S., Bender, R. (2007): Überlebenszeitanalyse: Eigenschaften und Kaplan-Meier Methode. *Dtsch med Wochenschr*, Vol. 132: pp. 36–38.